

**Ультразвуковое исследование вен нижних
конечностей.
Рекомендации экспертов Ассоциации флебологов
России**

Код версии (ID): 3_2026

Утверждены Исполнительным советом Ассоциации флебологов России: ЗГ №111 от 20.03.2026.

Состав рабочей группы по разработке и пересмотру клинических рекомендаций:

Д.Е. Лишов, Л.В. Бойко, И.А. Золотухин, Е.А. Илюхин, Л.Э. Шульгина, С.Е. Каторкин, М.П. Березко, С.С. Айдаев, Р.А. Виноградов, О.Н. Гужков, О.И. Ефремова, О.О. Иванов, Х.М. Кургинян, Н.Д. Мжаванадзе, А.С. Петриков, О.Я. Порембская, Е.И. Селиверстов, Д.А. Славин, А.А. Смирнов, И.А. Сучков, М.Б. Ходкевич, А.Б. Цатурян, Р.Г. Чаббаров, А.И. Шиманко, Ю.М. Стойко*¹

Ультразвуковое исследование (УЗИ) вен — это способ визуализации, широко используемый в оценке состояния венозной системы нижних конечностей в норме и при различных заболеваниях. Качественно выполненное УЗИ в большинстве ситуаций имеет решающее значение в диагностике и определении тактики лечения пациента с заболеваниями вен. Использование УЗИ вен признается обязательным в практике врачей, занимающихся диагностикой и лечением острых и хронических заболеваний венозной системы. Необходимость проведения исследования нередко возникает и перед специалистами других профилей, когда требуется исключить наличие венозного тромбоза, как осложнения многих заболеваний.

Настоящий документ представляет собой обновленную версию рекомендаций, ранее разработанных группой экспертов Ассоциации флебологов России. Документ систематизирует данные об ультразвуковой анатомии вен нижних конечностей. В нем описаны основные режимы ультразвукового сканирования, приведены требования к конфигурации и установкам ультразвукового сканера. Отдельно представлены требования

¹ В составлении текста первой версии документа принимали участие академик Кириенко А.И., Иванов Е.В., Мазайшвили К.В., Шонов О.М.

к положению пациента во время исследования, положению ультразвукового датчика в зависимости от используемых режимов ультразвукового сканирования, представлены принципы, которыми следует руководствоваться при оценке венозного рефлюкса, описаны провокационные пробы. Представлены особенности выполнения ультразвукового исследования вен нижних конечностей в различных бассейнах венозного русла. Данная версия рекомендаций содержит алгоритмы и достаточный объем исследования в наиболее распространенных клинических ситуациях. В документе предлагается оптимальный вариант формулировки заключения по результатам проведенного ультразвукового исследования. Приводится заключение юриста, сделанное по результатам анализа регулирующей документации и посвященное обоснованию использования УЗИ флебологами в своей клинической практике.

Данные рекомендации адресованы врачам ультразвуковой диагностики, флебологам, врачам сердечно-сосудистого профиля, а также общим хирургам и врачам других специальностей.

Ключевые слова: ультразвуковая анатомия вен нижних конечностей, глубокие вены, подкожные вены, перфорантные вены, магистральные вены, немагистральные вены, венозный рефлюкс, ультразвуковое исследование вен нижних конечностей, дуплексное сканирование вен нижних конечностей, В-режим, цветовой доплеровский режим, импульсно-волновой доплеровский режим.

Автор, ответственный за переписку: Лишов Д.Е. — e-mail: lishov@mail.ru

Duplex Ultrasound of Lower Extremities Venous System. Russian Phlebological Association Expert Panel Report

Duplex ultrasound (DUS) is an imaging technique that is widely used in order to assess venous system conditions in healthy subjects and in patients with chronic venous disease, deep venous thrombosis and superficial thrombophlebitis. A thoroughly performed DUS is crucially important for precise diagnostics and treatment. DUS is widely accepted as mandatory in phlebology practice. Other specialists are often in need for duplex ultrasound also in order to exclude deep venous thrombosis as a complication of different pathologic conditions.

This is an updated version of guidelines developed by an expert group of the Russian Phlebological Association. The document systematizes data on the ultrasound anatomy of the veins of the lower extremities. It describes the main algorithms DUS as well as requirements for the configuration and settings of the ultrasound machine. The position of the patient during the

study, ultrasound transducer placing, depending on the situation are presented. Criteria of pathologic venous reflux are discussed. DUS methodology for different venous segments are presented. A newly developed algorithms of examination of patients having different clinical scenarios are presented. The document suggests examples for formal conclusions based on the results of the ultrasound examination. A lawyer's report based on the results of the analysis of the regulatory documentation regarding justification of the use of DUS by phlebologists in their clinical practice is presented.

Guidelines are addressed to ultrasound diagnostics specialists, phlebologists, vascular specialists, general surgeons and others.

Keywords: ultrasound venous system anatomy, deep veins, superficial veins, perforating veins, saphenous veins, nonsaphenous veins, venous reflux, duplex ultrasound, B-mode, color doppler, pulsed wave doppler

Оглавление

1. Сокращения и термины, включая международную номенклатуру
2. Ультразвуковая анатомия вен нижних конечностей
 - 2.1. Глубокие вены
 - 2.2. Подкожные вены
 - 2.2.1. Магистральные подкожные вены
 - 2.2.1.1 Большая подкожная вена
 - 2.2.1.2 Добавочные подкожные вены
 - 2.2.1.3 Сафенофemorальное соустье
 - 2.2.1.4 Малая подкожная вена
 - 2.2.1.5 Притоки
 - 2.2.1.6 Варианты топографии БПВ и ее притоков на бедре
 - 2.2.2. Немагистральные (несафенные) вены
 - 2.2.3. Коммуникантные (межсафенные, межстволовые) вены
 - 2.3. Перфорантные вены
3. Ультразвуковое исследование вен нижних конечностей
 - 3.1. Режимы ультразвукового исследования
 - 3.1.1.1 В-режим
 - 3.1.1.2 Доплеровские режимы ультразвукового исследования вен нижних конечностей
 - 3.2. Конфигурация ультразвукового сканера. Требования к установкам ультразвукового сканера
 - 3.2.1 В-режим
 - 3.2.2 Доплеровские режимы сканирования

- 3.3 Подготовка пациента к исследованию. Положение пациента во время исследования
 - 3.3.1. В положении лежа
 - 3.3.2. В положении стоя
 - 3.3.3. В положении сидя
- 3.4. Положение ультразвукового датчика по время проведения обследования
- 3.5. Ультразвуковая характеристика интактных вен
- 3.6. Измерение линейных размеров
- 3.7. Оценка венозного рефлюкса
 - 3.7.1. Провокационные пробы для оценки венозного рефлюкса
 - 3.7.1.1. Дистальная компрессионная проба
 - 3.7.1.2. Проба Вальсальвы
 - 3.7.1.3. Проба Кремона (Cremona Manoeuvre)
 - 3.7.1.4. Тыльное приведение стопы (имитация ходьбы)
 - 3.7.1.5. Проба Парана (Paraná Manoeuvre)
 - 3.7.1.6. Проба с пневматической компрессией.
 - 3.7.2. Оценка венозного рефлюкса в перфорантных венах
- 3.8. Номенклатура медицинских услуг: ультразвуковое исследование вен нижних конечностей
- 4 Некоторые методологические аспекты исследования венозного русла
 - 4.1. Глубокие вены бедра и голени
 - 4.1.1. В-режим
 - 4.1.2. Импульсно-волновой и цветовой доплеровский режим
 - 4.2. Подкожные вены
 - 4.2.1. СФС, БПВ, добавочные подкожные вены, притоки на бедре
 - 4.2.1.1. В-режим
 - 4.2.1.2. Цветовой и импульсно-волновой доплеровский режим
 - 4.2.2. СПС и МПВ
 - 4.2.2.1.1 В-режим
 - 4.2.2.2.1. Цветовой и импульсно-волновой доплеровский режим
 - 4.3. Особенности сканирования при выявлении окклюзии вен
 - 4.4. Перфорантные вены
 - 4.5. Особенности сканирования вен пациентов, ранее перенесших инвазивное лечение по поводу варикозной болезни
5. Алгоритм и достаточный объем ультразвукового исследования вен нижних конечностей в различных клинических ситуациях
 - 5.1. УЗИ при отсутствии клинических признаков заболевания вен
 - 5.2. УЗИ у пациентов с варикозной болезнью нижних конечностей

- 5.2.1. Первичная диагностика, инвазивное лечение не планируется
- 5.2.2. Планируется инвазивное лечение
- 5.3. УЗИ после инвазивного лечения заболевания вен
 - 5.3.1. Ранний (до 3 мес.) период после вмешательства на поверхностных венах
 - 5.3.2. Отдаленный (после 3 мес.) период после вмешательства на поверхностных венах
 - 5.3.3. После вмешательства на глубоких венах
- 5.4. УЗИ при тромбозе глубоких вен нижних конечностей
 - 5.4.1. Подозрение на ТГВ, первичное исследование при ТГВ
 - 5.4.2. Оценка состояния венозного русла при ТГВ в динамике
- 5.5. УЗИ при посттромботической болезни
- 5.6. УЗИ при тромбофлебите поверхностных вен
 - 5.6.1. Подозрение на ТФПВ, первичное исследование при ТФПВ
 - 5.6.2. Исследование при ТФПВ в динамике
- 6. Отображение результатов ультразвукового исследования вен нижних конечностей. Формирование заключения
- 7. Практические рекомендации экспертной группы по использованию ультразвукового исследования венозной системы нижних конечностей
- 8. Приложения
 - 8.1. Приложение 1. Классификация степени продолженной окклюзии
 - 8.2. Приложение 2. Ультразвуковая диагностика в хирургической практике. Юридические аспекты
- 9. Выражение признательности
- 10. Литература

1. Сокращения и термины, включая международную номенклатуру

В Рекомендациях использованы следующие номенклатурные термины и сокращения [1]:

БВ — бедренная вена (Femoral vein);

БПВ — большая подкожная вена (GSV — great saphenous vein);

БПМПВ — бедренное продолжение МПВ (TE — thigh extension of the small saphenous vein, cranial extension of the small saphenous vein);

ВБНК — варикозная болезнь нижних конечностей

ГБВ — глубокая бедренная вена (Deep femoral vein, profunda femoris vein);

ЗББВ — задние большеберцовые вены (Posterior tibial veins);

ЗОБВ — задняя огибающая бедро вена (Posterior thigh circumflex vein);

ЗДПВ — задняя добавочная подкожная вена (PASV — posterior accessory saphenous vein);

МБВ — малоберцовые вены (Fibular or peroneal veins);

МПВ — малая подкожная вена (SSV — small saphenous vein);

ОБВ — общая бедренная вена (Common femoral vein);

ПББВ — передние большеберцовые вены (Anterior tibial veins);

ПОБВ — передняя огибающая бедро вена (Anterior thigh circumflex vein);

ПДПВ — передняя добавочная подкожная вена (AASV — anterior accessory saphenous vein);

ПКВ — подколенная вена (Popliteal vein);

СПС — сафенопоплитеальное соустье (SPJ — saphenopopliteal junction);

СФС — сафенофemorальное соустье (SFJ — saphenofemoral junction);

УЗИ — ультразвуковое исследование

ХЗВ — хронические заболевания вен

ЧПИ — частота повторения импульса

Вена Джакомини (Giacomini vein);

Икроножные вены (Gastrocnemius veins);

Камбаловидные вены (Soleal veins);

Латеральная венозная система (Lateral venous system);

Межсафенные вены (Intersaphenous veins).

При составлении заключений по результатам клинического и ультразвукового исследования на основе классификации CEAP следует использовать термины и сокращения, представленные в **табл. 1**.

Таблица 1. Полные наименования венозных сегментов и аббревиатуры, используемые в классификации CEAP

Поверхностные вены			
1	Telangiectasia	Tel	Телеангиэктазии
1	Reticular veins	Ret	Ретикулярные вены
2	Great saphenous vein	GSVa	Большая подкожная вена выше колена
3	Great saphenous vein	GSVb	Большая подкожная вена ниже колена
4	Small saphenous vein	SSV	Малая подкожная вена
	Anterior accessory saphenous vein	AASV	Передняя добавочная подкожная вена
5	Nonsaphenous vein	NSV	Несафенные вены
Глубокие вены			
6	Inferior vena cava	IVC	Нижняя полая вена
7	Common iliac vein	CIV	Общая подвздошная вена
8	Internal iliac vein	IIV	Внутренняя подвздошная вена
9	External iliac vein	EIV	Наружная подвздошная вена
10	Pelvic veins	PELV	Тазовые вены
11	Common femoral vein	CFV	Общая бедренная вена
12	Deep femoral vein	DFV	Глубокая бедренная вена
13	Femoral vein	FV	Бедренная вена
14	Popliteal vein	POPV	Подколенная вена
15	Crural (tibial) vein	TIBV	Вены голени
15	Peroneal vein	PRV	Малоберцовая вена

15	Anterior tibial vein	ATV	Передняя большеберцовая вена
15	Posterior tibial vein	PTV	Задняя большеберцовая вена
16	Muscular veins	MUSV	Мышечные вены
16	Gastrocnemius vein	GAV	Вены икроножной мышцы
16	Soleal vein	SOV	Вены камбаловидной мышцы
Перфорантные вены			
17	Thigh perforator vein	TPV	Перфорантные вены бедра
18	Calf perforator vein	CPV	Перфорантные вены голени

При оценке состояния венозного русла в клинической практике используется ряд терминов, от точности понимания которых может зависеть корректность заключения по результатам ультразвукового исследования.

Венозная обструкция (от лат. obstructio — «препятствие») – гемодинамический феномен, представляющий собой нарушение оттока крови по участку венозного русла в результате сужения (**стеноз**) или перекрытия (**окклюзия**) просвета.

Венозная окклюзия – анатомический (морфологический, структурный) феномен, полная непроходимость вены за счет интравенозного образования (в т.ч. тромба или посттромботических образований) или сдавления сосуда извне (рисунок 1).

Венозный стеноз – анатомический (морфологический, структурный) феномен, сужение просвета вены без ее полного перекрытия, вызванное трансформацией венозной стенки после химического или температурного воздействия при лечении заболевания вен, за счет посттромботических изменений или в результате сдавления извне (рисунок 1).

Реканализация – анатомический (морфологический, структурный) феномен, восстановление проходимости сосуда после его тромбоза за счет формирования каналов кровотока. Реканализация может называться полной, если в исходно окклюзированном венозном сегменте нет внутрипросветных образований и его диаметр не отличается существенно от диаметра прилегающих дистального и проксимального сегментов. Во всех остальных случаях реканализация может называться неполной (рисунок 1).

Суральные вены – собирательное название медиальных и латеральных икроножных вен (синоним: вены латеральной и медиальной головок икроножной мышцы) и вен камбаловидной мышцы.

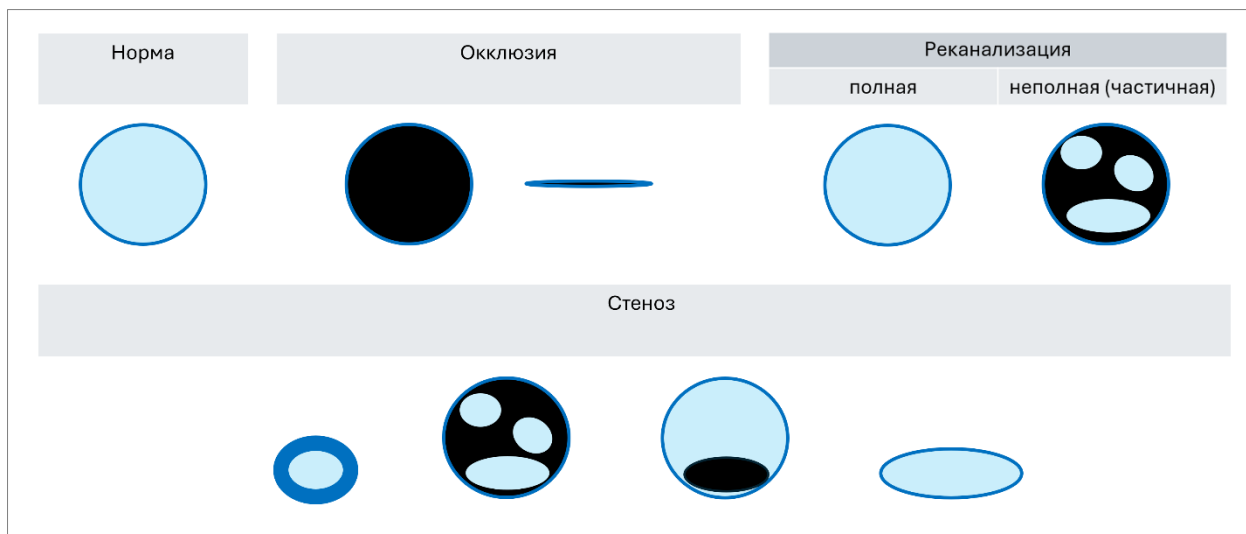


Рисунок 1. Схематическое изображение вариантов состояния просвета вен

2. Ультразвуковая анатомия вен нижних конечностей

Анатомия венозной системы нижних конечностей очень вариабельна. Тем не менее согласие профессионального сообщества по анатомической терминологии и ультразвуковой анатомии вен нижних конечностей достигнуто [1–4]. В зависимости от соотношения с глубокой фасцией, при описании вен нижних конечностей выделяют три отдела: глубокие вены, поверхностные (подкожные) вены и перфорантные вены [1, 3, 5–8].

Глубокие вены нижних конечностей расположены в пространстве, ограниченном мышечной фасцией (мышечный футляр), и имеют название, повторяющее название сопровождаемых ими артерий (исключение — бедренная вена (БВ), ранее — поверхностная БВ). Подкожные вены расположены над мышечной фасцией в *tela subcutanea* (подкожная основа, подкожно-жировая клетчатка) и подразделяются на магистральные (*saphenous*) вены и немагистральные (*non-saphenous*) вены. Последние не принадлежат системам большой (БПВ) или малой подкожных вен (МПВ) и впадают в глубокую венозную систему самостоятельно. Те и другие вены имеют притоки.

Подкожные вены связаны с глубокими посредством перфорантных вен, сафенофemorальным (СФС) и сафеноподколенным (СПС) соустьями, а также соустьями немагистральных вен.

2.1. Глубокие вены

Глубокая венозная система включает вены, которые находятся в пространстве, ограниченном мышечной фасцией.

На голени:

— передние и задние большеберцовые вены (ПББВ и ЗББВ), малоберцовые вены (МБВ);

— камбаловидные вены, икроножные вены (медиальные, латеральные, междуглавые).

Глубокие вены голени, как правило, парные. Однако они могут быть представлены и в большем количестве, а также могут быть одиночными.

На уровне колена:

— подколенная вена (ПКВ) является основным коллектором, собирающим венозную кровь от стопы и голени. Камбаловидные и икроножные вены могут участвовать в формировании ПКВ, однако они также могут дренироваться в ЗББВ, ПББВ или МБВ. При выходе из подколенной ямки в краниальном направлении ПВ переходит в Гунтеров (приводящий) канал.

На бедре:

— бедренная вена (БВ, ранее продолжение подколенной вены в Гунтеровом канале обозначали как поверхностную БВ);

— глубокая бедренная вена (ГБВ) — основной приток БВ, формируется из мышечных вен;

— общая бедренная вена (ОБВ — краниальное продолжение БВ после ее соединения с ГБВ).

2.2. Подкожные вены

Выделяют магистральные (сафенные), немагистральные (несафенные) подкожные вены и их притоки.

2.2.1. Магистральные подкожные вены

Магистральные вены расположены в межфасциальном пространстве, ограниченном мышечной фасцией и поверхностной (подкожной) фасцией. К ним относят БПВ, МПВ, проксимальные сегменты передней добавочной подкожной вены (ПДПВ), задней добавочной подкожной вены (ЗДПВ), бедренное продолжение МПВ (БПМПВ), также расположенные в фасциальном футляре.

2.2.1.1. Большая подкожная вена

БПВ на голени

БПВ является краниальным продолжением медиальной краевой вены стопы. На голени при поперечном ультразвуковом сканировании БПВ расположена в треугольнике, образованном большеберцовой костью, медиальной головкой икроножной мышцы и листком подкожной (поверхностной) фасции (англ. tibio–gastrocnemius angle sign) [9].

Расположение БПВ на голени в этом треугольнике позволяет дифференцировать ствол БПВ от притоков. Отсутствие БПВ в этом треугольнике свидетельствует об аплазии БПВ. В дистальной части голени к БПВ интимно прилежит медиальный кожный нерв.

БПВ на бедре

Огибая медиальный мыщелок бедренной кости по задней поверхности, БПВ продолжается на бедро, где ее можно идентифицировать в фасциальном футляре. Пространство, в котором БПВ находится на бедре при поперечном ультразвуковом сканировании, напоминает «египетский глаз». При этом мышечная фасция играет роль нижнего, а поверхностная (подкожная) фасция верхнего века, а БПВ выглядит как зрачок [10].

Как правило, мышечная фасция лучше различима в силу высокой ее эхогенности. Усиливают сходство с «египетским глазом» связки, соединяющие БПВ и фасцию («веки»). Признак «египетского глаза» всегда присутствует и позволяет точно идентифицировать БПВ и дифференцировать ее от притоков. Отсутствие БПВ в пространстве, ограниченном мышечной и поверхностной фасцией, говорит об аплазии БПВ на бедре. Также нередко можно наблюдать гипоплазию БПВ на большем или меньшем протяжении. Редким наблюдением является истинное удвоение БПВ. При этом на бедре в одном фасциальном футляре лоцируют два ствола БПВ.

2.2.1.2. Добавочные подкожные вены

Выделяют переднюю и заднюю добавочную подкожные вены (ПДПВ, ЗДПВ). Добавочные подкожные вены сопровождают БПВ, находятся в отдельном пространстве, ограниченном подкожной фасцией, и располагаются соответственно латеральнее и медиальнее от БПВ.

БПВ и ПДПВ при ультразвуковом сканировании в поперечном срезе в верхней трети бедра, находясь в фасциальном футляре, образуют 2 «египетских» глаза. ПДПВ при этом лоцируется кпереди и латеральнее, следуя над бедренной артерией (англ. «alignment sign») [11].

ЗДПВ присутствует реже, чем ПДПВ, она располагается медиальнее БПВ в отдельном фасциальном футляре. Впадение ЗДПВ в БПВ вариабельно.

2.2.1.3. Сафенофemorальное соустье

Приблизительно на уровне паховой складки БПВ впадает в ОБВ. Эта область называется сафенофemorальным соустьем (СФС).

Основными приустьевыми притоками БПВ являются [12, 13]:

- поверхностная надчревная вена;
- поверхностная вена, огибающая подвздошную кость;
- наружная срамная вена.

В области СФС БПВ и БВ лежат медиальнее бедренной артерии. Такое расположение сосудов относительно друг друга при проведении ультразвукового обследования позволяет увидеть изображение, получившее название «голова Микки Мауса» (БПВ и бедренная артерия — «уши», ОБВ — «лицо»). В случае если БПВ устранена хирургическим путем, медиальное «ухо» у «Микки Мауса» отсутствует.

При ультразвуковом исследовании в области СФС можно видеть терминальный (приустьевой) и претерминальный (на 3—7 см дистальнее) клапаны БПВ.

2.2.1.4. Малая подкожная вена

МПВ является продолжением латеральной краевой вены стопы. Огибая латеральную лодыжку, следует в проксимальном направлении, располагаясь на голени между латеральной и медиальной головками икроножной мышцы, находясь, как и БПВ, в межфасциальном футляре. При ультразвуковом сканировании МПВ в поперечном положении датчика выявляют «египетский глаз», схожий с таковым на бедре (БПВ).

В большинстве случаев МПВ впадает в глубокую вену в промежутке между подколенной кожной складкой и уровнем на 2—4 см ее проксимальнее [2, 14].

МПВ может дренироваться в ПКВ не напрямую, а через мышечные вены голени. Бедренное продолжение МПВ (БПМПВ) присутствует в 80—95% случаев, располагается по задней поверхности бедра в фасциальном футляре треугольной формы, ограниченном длинной головкой двуглавой мышцы бедра, полуперепончатой мышцей и поверхностной (подкожной) фасцией [15–20].

Различают следующие анатомические варианты БПМПВ в проксимальном направлении [21]:

- а) продолжается в ягодичную область либо одним стволом, либо разделяясь на множество мелких подкожных и глубоких ветвей;
- б) впадает в ветви ГБВ по задней или заднелатеральной поверхности бедра (как задний или заднелатеральный перфорант);
- в) распадается на множество мышечных и подкожных ветвей на задней поверхности бедра;

г) впадает в заднюю бедренную огибающую вену. В таком случае этот комплекс вен (БПМПВ плюс задняя бедренная огибающая вена) называют **венной Джакомини**.

2.2.1.5. Притоки

Все вены, расположенные в пространстве между кожей и подкожной (поверхностной) фасцией, являются притоками.

Передняя огибающая бедро вена (ПОБВ) расположена на переднелатеральной поверхности бедра, восходит косо вверх и впадает в БПВ или ПДПВ. ПОБВ может формироваться как на бедре, так и на голени, по передней и переднелатеральной поверхности. По латеральной поверхности голени могут быть лоцированы перфорантные вены, соединяющие ПОБВ и МБВ.

Задняя огибающая бедро вена (ЗОБВ) расположена на заднемедиальной поверхности бедра, восходит косо вверх и впадает в БПВ или ЗДПВ. ЗОБВ может формироваться из латерального венозного сплетения, из бедренного продолжения МПВ или непосредственно из МПВ.

Графическая схема, отображающая топографию БПВ и ее притоков, может иметь визуальное сходство с начертаниями букв i, s и h латинского алфавита:

— «i» тип: БПВ визуализируют на всем протяжении в фасциальном футляре — как на бедре, так и на голени. Крупных притоков, идущих параллельно БПВ, нет;

— «h» тип: БПВ визуализируют на всем протяжении в фасциальном футляре — как на бедре, так и на голени. Также имеется приток, идущий параллельно БПВ над поверхностной (подкожной) фасцией, диаметр притока может превышать диаметр БПВ;

— «s» тип: приток, поднимаясь в проксимальном направлении, прободает фасцию и «продолжается» на бедре в проксимальном направлении как БПВ. Дистальнее места прободения фасции БПВ не лоцируют (БПВ аплазирована или гипоплазирована).

Комментарий. При ультразвуковом сканировании, проводимом в дистальном направлении от СФС, у исследователя может возникать ощущение, что БПВ «удваивается» при «h» типе или, прободая фасцию при «s» типе, дистально продолжается эпифасциально. При этом в отношении притока устной речи, а иногда и в литературе, используют термин «эпифасциальное расположение БПВ», «эпифасциальная часть БПВ». Эти формулировки неправильны и не должны использоваться в ультразвуковых заключениях или в литературе. Стволом БПВ может быть названа только вена, находящаяся в фасциальном футляре. Любая вена, которая расположена между подкожной (поверхностной) фасцией и кожей, является притоком.

2.2.1.6. Варианты топографии БПВ и притоков на бедре:

а) БПВ лоцируют в фасциальном футляре. Крупных притоков, идущих параллельно БПВ, нет;

б) на бедре в одном фасциальном футляре лоцируют два ствола БПВ (истинное удвоение БПВ);

в) ствол БПВ лоцируют в фасциальном футляре. Параллельно стволу БПВ лоцируют подкожный приток, который на бедре прободает фасцию и впадает в БПВ;

г) на бедре лоцируют две вены — БПВ и ПДПВ (два «египетских глаза»). Непосредственно перед СФС оба фасциальных пространства объединяются, БПВ и ПДПВ сливаются.

г) БПВ лоцируют в фасциальном футляре в проксимальной части бедра. В дистальном направлении: лоцируют крупный приток, ствол БПВ гипо- или аплазирован.

2.2.2. Немагистральные (несафенные) вены

К ним венам относят любые вены, которые впадают в глубокие вне связи с магистральными подкожными венами:

1. Латеральная венозная система (*lateral venous system, systema venosa lateralis membri inferioris, vena marginalis lateralis*), лоцируют по латеральной поверхности бедра. Представляет собой нередуцированную эмбриональную вену.
2. Варикозное расширение вен внутренней поверхности бедра с источником рефлюкса из вен таза или вульвы (вульварный варикоз, *vulvar veins*).
3. Варикозно расширенные вены с источником рефлюкса из вен седалищного нерва (*sciatic vein*).
4. Варикозно расширенные вены с источником рефлюкса из следующих перфорантных вен:
 - ягодичные: верхнеягодичные (*Superior gluteal PV*), среднеягодичные (*Midgluteal PV*), нижнеягодичные (*Lower gluteal PV*);
 - области коленного сустава: медиальные (*Medial knee PV*), супрапателлярные (*Suprapatellar PV*), латеральные (*Lateral knee PV*), инфрапателлярные (*Infrapatellar PV*), подколенной ямки (*Popliteal fossa PV*, т.н. Тьерри) [22, 23];
 - бедра: заднелатеральные (*Posterolateral thigh PV*, прободает двуглавую и полусухожильную мышцы бедра, также называемый «*perforator of Hach*»), задний нижний перфорант бедра (*posterior thigh PV*).

2.2.3. Коммуникантные (межстволовые, межмагистральные) вены

Одну или несколько подкожных вен, соединяющих БПВ и МПВ, обычно лоцируют по медиальной поверхности голени. Они имеют косовосходящее направление от МПВ к БПВ или от БПВ к МПВ.

2.3. Перфорантные вены

Перфорантные вены нижних конечностей соединяют поверхностную и глубокую венозную систему, прободая мышечную фасцию. Описано более 40 постоянно присутствующих перфорантных вен, а общее число перфорантных вен на одной нижней конечности может достигать до 150 [24–26].

Перфорантные вены переменны по расположению, топографии, размерам, соединению с глубокими и подкожными венами. Исторически многие перфорантные вены имеют собственные названия (Додда, Коккета и пр.), тем не менее принято решение описывать перфорантные вены **только** в соответствии с их анатомической локализацией [1, 27].

Согласно номенклатуре, выделяют следующие перфорантные вены:

— перфорантные вены стопы: тыльные или межголовчатые, медиальные, латеральные, подошвенные;

— лодыжечные перфорантные вены: медиальные, передние, латеральные;

— перфорантные вены голени: медиальные, паратибиальные, заднебольшеберцовые, передние, латеральные, задние, медиальные икроножные, латеральные икроножные, междуглавые, параахиллярные;

— перфорантные вены области коленного сустава: медиальные, супрапателлярные, латеральные, инфрапателлярные, подколенной ямки;

— перфорантные вены бедра: медиальные, бедренного канала, паховые, передние, латеральные, задние, заднемедиальные, седалищные, заднелатеральные, промежностные;

— ягодичные перфорантные вены: верхнеягодичные, среднеягодичные, нижнеягодичные.

3. Ультразвуковое исследование вен нижних конечностей

Ультразвуковое исследование — это способ визуализации сосудов и других анатомических структур. Ультразвуковое исследование является методом выбора в диагностике хронических заболеваний вен (ХЗВ) и острого тромбоза глубоких и поверхностных вен нижних конечностей и таза. В большинстве случаев ультразвуковое исследование дает исчерпывающий объем дополнительных данных, необходимых для окончательного выбора тактики ведения пациента, лечения и/или ее изменения. Преимуществами этого метода по сравнению с другими служат безопасность, неинвазивность, диагностическая надежность, доступность, экономическая эффективность и воспроизводимость [28–30].

Комментарий. Ультразвуковое исследование (УЗИ) вен с оформлением заключения (протокола) должно проводиться врачом ультразвуковой диагностики. Врач-хирург, врач сердечно-сосудистый хирург вправе использовать УЗ-аппарат при осмотре пациента для сканирования вен с целью уточнения особенностей поражения венозной системы и определения лечебной тактики. Запись с интерпретацией и клинической оценкой обнаруженных при сканировании особенностей и характеристик вен конечностей вносится в протокол врачебного осмотра (клиническое заключение) в произвольной форме. Самостоятельное сканирование вен клиницистом позволяет существенно повысить качество оказываемой медицинской помощи. Врач-хирург, врач — сердечно-сосудистый хирург вправе использовать УЗ-аппарат для сканирования вен при проведении эндовазального лечения, эхо-контролируемой склеротерапии, при оценке динамики заболевания или результатов проведенного лечения (см. заключение юриста по результатам анализа регулирующей документации в **приложении 1**).

Кроме знаний об основах ультразвукового исследования, понимания ультразвуковых критериев выявления и оценки венозного рефлюкса и/или обструкции, владения профессиональными навыками, врачу для корректного его выполнения и правильной интерпретации полученных данных необходимо полноценное представление о венозной анатомии, физиологии, гемодинамике и особенностях клинических проявлений ХЗВ.

Объем ультразвукового исследования определяется поставленными задачами. Возможные задачи ультразвукового исследования [2]:

1. Определить источник патологического рефлюкса.
2. Определить распространение патологического рефлюкса по поверхностным венам.
3. Оценить состояние и вовлеченность в патологический процесс магистральных (сафенных) вен.

4. Зафиксировать анатомические параметры и особенности венозных сегментов, вовлеченных в патологический процесс (диаметр, протяженность, отношение к поверхностной фасции, удвоения и значительные извитости сафенных вен и т.п.).
5. Зафиксировать выявленные анатомические особенности вен нижних конечностей (аплазии, гипоплазии, признаки перенесенных вмешательств и т.п.).
6. Оценить состояние глубоких вен конечностей с выявлением признаков их несостоятельности и текущего или перенесенного тромбоза.

3.1. Режимы ультразвукового исследования

Ультразвуковое исследование вен нижних конечностей проводят в нескольких режимах.

3.1.1. В-режим

В-режим (англ. B-mode, BM, двухмерное серошкальное изображение, от англ. «brightness» — яркость) позволяет оценить структурные особенности тканей. В этом режиме изображение на экране ультразвукового сканера строится на основании интенсивности свечения точки — чем больше ультразвуковых волн отражает точка и чем выше амплитуда отраженного сигнала, тем более яркой она будет. Жидкости эхонегативны, они практически не отражают эхосигнал, ультразвуковой сканер будет кодировать их черным цветом. Костная ткань и воздух практически полностью отражают эхосигнал, ультразвуковой сканер будет кодировать границу их раздела с мягкими тканями белым цветом. Все прочие ткани будут кодироваться оттенками серого различной интенсивности свечения, в зависимости от их способности отражать ультразвуковые волны.

3.1.2. Доплеровские режимы ультразвукового исследования вен нижних конечностей

Все доплеровские режимы основаны на едином физическом эффекте: изменении частоты волны принимаемого звукового сигнала при движении источника сигнала или изучаемого объекта. Примером данного явления может служить изменение тональности звукового сигнала сирены автомобиля в зависимости от того, приближается или удаляется от нас автомобиль. Доплеровский сдвиг частот можно и услышать, и отразить визуально (цветом или графически).

Цветовой доплеровский режим (цветовое доплеровское кодирование, англ. color flow imaging — CFI, color Doppler) — позволяет оценить направление кровотока. В основе этого режима лежит использование эффекта Доплера (изменения частоты ультразвуковой волны при отражении ее от движущегося объекта). При этом чем быстрее скорость движения крови, тем сильнее изменяется частота отраженных ультразвуковых волн.

Движущимся объектом в данном случае преимущественно выступают эритроциты. Ультразвуковой сканер определяет скорость и направление тока в каждой точке, предоставляя оператору суммированные результаты анализа на экране. В цветовом доплеровском режиме получаемая информация отображает направление кровотока и его среднюю скорость, которая кодируется разными цветами и их оттенками. Чем выше скорость кровотока, тем светлее цветовой оттенок.

Стандартно поток, который направлен к датчику, отображается красным цветом, от датчика — синим, при этом чем ярче цвет, тем больше скорость потока.

Импульсно-волновой доплеровский режим (англ. Pulsed Wave — PW, PW doppler), который применяют для количественной оценки кровотока в сосудах, позволяет зарегистрировать скорость и направление движения крови. Сканер в режиме PW принимает сигналы в интервалах между пакетами импульсов и сравнивает частоту принятого и переданного сигналов. Сигналы анализируются в определенное время, соответствующее их распространению и отражению от точки на определенной глубине. Глубину заранее определяет оператор на экране сканера между двумя параллельными линиями курсора. Промежуток между этими линиями называется воротами (gate, контрольный объем). Визуальное отображение данных сканер предоставляет оператору в виде графика, где на временной развертке (по горизонтали) отображаются скорость кровотока (по вертикали) и направление по отношению к датчику (потоки, которые двигаются к датчику, отображаются выше базовой линии, от датчика — ниже).

Основной недостаток импульсно-волнового доплеровского режима — возможность возникновения артефактов при исследовании высокоскоростных кровотоков (элайзинг-эффект: мнимая инверсия цветового потока, перемещение части цветного или спектрального изображения на сторону с обратным знаком — выше или ниже изолинии).

Энергетический доплеровский режим (англ. Power Doppler imagine — PDI, Energy Doppler, Amplitude Doppler) позволяет оценить низкоскоростной кровотоки. В этом режиме ультразвуковой сканер определяет изменение амплитуды эхосигнала при отражении от движущегося объекта. Сканер обычно предоставляет информацию в оранжевой палитре, причем более яркие оттенки свидетельствуют о большей интенсивности кровотока. Данный режим не дает информации о направлении кровотока, имеет ограниченное применение при проведении ультразвукового исследования вен нижних конечностей.

Постоянно-волновой доплер (англ. Continuous wave — CW). При постоянно-волновом доплере непрерывно работают два пьезоэлемента: один на излучение, другой на прием эхосигнала. Метод отличается очень высокой чувствительностью к высокоскоростным потокам, он может ограниченно применяться для оценки кровотока в поверхностных венах,

для чего используют карандашный датчик 8 МГц. Основным недостатком метода заключается в невозможности установить фокусную зону, регистрация потоков происходит по всей глубине сканирования. Метод не имеет самостоятельного применения в ультразвуковой диагностике заболеваний вен нижних конечностей, преимущественно применяется для количественной оценки высокоскоростных потоков (например в эхокардиографии).

3.2. Конфигурация ультразвукового сканера. Требования к установкам ультразвукового сканера

Ультразвуковой сканер должен быть оборудован импульсно-волновым и цветовым доплеровским режимом. Необходимо наличие опций регулировки фокусной зоны. Размер области интереса (ROI) или рамки цветового доплеровского режима и контрольный объем (Sample volume) импульсно-волнового доплеровского режима должен быть изменяемым. Сканер должен иметь опцию управления ультразвуковым пучком (beam steering), которая необходима для получения цветного или графического изображения кровотока и для его анализа.

При проведении исследования вен нижних конечностей нужно использовать линейный датчик с частотой 3—15 МГц. Конвексный датчик 3—5 МГц целесообразно использовать у пациентов с выраженным ожирением или отеками, при недостаточно четкой визуализации, а также для оценки подвздошных вен и нижней полой вены.

Высокочастотные датчики дают более детализированную картину. Однако в тканях волны с высокой частотой быстро затухают. Поэтому с увеличением глубины залегания интересующего объекта необходимо использовать датчики с меньшей частотой, при этом разрешающие возможности ультразвукового сканера снижаются.

Перед началом проведения исследования вен нижних конечностей при наличии возможности необходимо выбрать предустановленную производителем сканера программу «периферические вены». Такая программа может включать в себя оптимальные для данного ультразвукового сканера настройки режимов сканирования: глубины, положения фокуса, усиления (В-режима и доплеровских режимов), контрастности, анализируемых скоростей кровотока (частота повторения импульса — ЧПИ, англ. PRF — pulse repetition frequency), фильтр, и т.д.

3.2.1. В-режим

Усиление и динамическая регулировка усиления (англ. gain, depth/time gain compensation — DGC/TGC) должны быть установлены так, чтобы фасции четко выделялись в подкожной клетчатке белым цветом и при условии отсутствия окклюзии просвет вены

был анэхогенным (обычно 45—55 дБ). Вместе с тем современные сканеры с высоким разрешением могут визуализировать эритроциты (агрегаты эритроцитов) в просвете вены как крошечные, яркие, движущиеся точки [31]. Усиление сигнала в В-режиме можно регулировать как целиком (общее усиление (Gain) или компенсация затухания ультразвукового сигнала по глубине (depth gain compensation)), так и для отдельных областей с помощью отдельных ползунков.

Установка глубины исследуемой зоны зависит от исследуемой области (бедро или голень) и толщины подкожно-жировой клетчатки. Чем больше глубина, тем больше аппаратных ресурсов в расчетах использует ультразвуковой сканер, что может сказаться на качестве изображения. В идеале БПВ на бедре должна находиться в центральной области экрана. На голени обычно достаточно глубины 3—4 см. При корректно выбранной глубине перфорантные вены полностью доступны для визуализации и находятся в нижней половине экрана.

Также для получения наилучшего качества отображения фокусная зона (фокус) должна быть установлена на интересующем уровне или чуть ниже него.

3.2.2. Доплеровские режимы сканирования

Необходимо использовать предустановленные производителем ультразвукового сканера настройки для низкоскоростных кровотоков. Следует использовать минимально необходимый для корректной визуализации кровотока размер рамки цветового доплера — она должна захватывать сосуд (включая переднюю и заднюю стенки) и прилежащие к нему ткани, ее размер должен быть чуть больше площади сечения исследуемой вены. При выборе большого размера рамки цветового доплера возможностей сканера может быть недостаточно для создания качественного изображения на экране сканера, могут возникать помехи, также сканер, компенсируя недостаток аппаратных возможностей, может уменьшить кадровую частоту. Чем меньше окно, тем быстрее и чаще сканер может обновлять изображение в окне доплера и тем больше корректной информации он даст.

Если аппаратные или программные возможности сканера не позволяют полностью поместить всю зону СФС в доплеровскую рамку и получить при этом качественное изображение (без помех, с высокой кадровой частотой), для получения исчерпывающей информации в доплеровскую рамку достаточно поместить только сегмент глубокой вены и СФС.

Доплеровские режимы должны быть настроены для регистрации низкоскоростных потоков в диапазоне 5—15 см/с, при этом они не должны давать посторонних шумов (помех). Нижний порог анализируемых скоростей потока должен быть установлен на уровне 5—8 см/с (ЧПИ — частота повторения импульса, PRF — pulse repetition frequency),

фильтр (wall filter, Filter) — на необходимо минимальном уровне. Этот фильтр исключает из анализа очень медленные скорости потока, возникающие, в частности, при перемещении датчика вдоль вены. При этом без применения фильтра окружающие ткани могут «заливаться», «мерцать» цветовым шумом, так как сканер воспринимает перемещение тканей под датчиком как их движение. Поэтому необходимо установить фильтр на такие значения, при которых движение датчика вдоль вены не будет сопровождаться цветовым шумом в окружающих тканях. Однако если будут выбраны слишком высокие настройки, фильтр также устранил и медленные потоки, характерные для венозного кровотока. Фильтр обычно не представлен на клавиатуре **сканера**, его установки определяются в программных настройках.

Для обеспечения максимальной чувствительности системы, используя доплеровское усиление (gain), нужно добиться появления минимального цветового шума в доплеровском окне (обычно 55—65 дБ).

Наклон доплеровского окна должен составлять не более 60° (также см. правильное положение датчика). Обычно исследование выполняют с настройками, при которых синий цвет кодирует антеградный (к сердцу, от датчика) венозный кровоток, тогда как красный — ретроградный (венозный рефлюкс, к датчику).

Импульсно-волновой доплеровский режим обладает большой чувствительностью к низкоскоростному кровотоку. Рекомендуется использовать такие же скоростные настройки потока, как и при цветовом доплеровском режиме. Предпочтительно устанавливать ворота импульсно-волнового доплеровского режима внутри доплеровской рамки для обеспечения визуального контроля направления кровотока. Ворота импульсно-волнового доплеровского режима должны перекрывать исследуемый сосуд на $\frac{2}{3}$ его диаметра.

При соблюдении правильной ориентировки датчика относительно исследуемого сосуда в импульсно-волновом доплеровском режиме кровотоков, направленный к датчику, отображается выше изолинии, от датчика — ниже изолинии. Учитывая тот факт, что кровоток, регистрируемый на уровне вен нижних конечностей, является низкоскоростным, частоту подачи импульсов следует настраивать на регистрацию кровотока в пределах 5—15 см/с.

Комментарий. Производители ультразвуковых сканеров для обозначения различных режимов сканирования и их настроек могут использовать собственные названия и аббревиатуры, надписи на клавиатуре, тачпаде и сенсорном экране ультразвукового сканера. Для получения информации об ультразвуковом сканере необходимо обращаться к инструкции по эксплуатации аппарата или сервисному инженеру.

3.3. Подготовка к исследованию. Положение пациента во время исследования

Ультразвуковое исследование вен нижних конечностей может включать исследование подвздошных сосудов и нижней полой вены, однако исследование данных сосудов не входит в стандартный протокол.

Большое количество волос на коже нижних конечностей, в паху и на передней брюшной стенке может снижать качество визуализации вен. При проведении исследования необходимо использовать достаточное для обеспечения качественного контакта между датчиком и кожей количество геля для ультразвукового исследования.

Обследование следует проводить в помещении с комнатной температурой, желательно с возможностью затемнения. Кабинет для исследования должен быть оборудован кушеткой, желательно подъемной, с возможностью регулировки высоты головного конца. Целесообразно использование специальной подставки с поручнями для проведения обследования в положении пациента стоя. Она должна быть достаточно широкой и глубокой, чтобы обеспечить пациенту возможность без каких-либо ограничений, свободно повернуться вокруг вертикальной оси. Чем больше площадь подставки, тем более уверенно и спокойно будет чувствовать себя пациент. На подставке с маленькой площадью пациент может испытывать страх высоты и падения.

Безопасность пациента является приоритетом при проведении ультразвукового исследования.

Далеко не каждый человек сможет спокойно оставаться в вертикальном положении, без движения на подставке в течение всего исследования. Следует помнить, что двигательное беспокойство пациента и изменение характера дыхания являются одними из предвестников ортостатического коллапса (вазовагального генеза). Также стоит обращать внимание на цвет кожи лица обследуемого. Особенно склонны к обморокам во время проведения ультразвукового обследования молодые, физически развитые мужчины. Примечательно, что они редко предупреждают врача об изменениях самочувствия.

Перед выполнением ультразвукового исследования вен нижних конечностей необходимо при хорошем освещении провести осмотр нижних конечностей, области паха, передней брюшной стенки для выявления расширенных вен, отека, изменений кожного покрова (трофические изменения кожи, венозная трофическая язва, в т.ч. зажившая), соотнести находки с нормальной анатомией вен нижних конечностей. Внимательный осмотр и пальпация нижних конечностей могут облегчить исследование, так как по их результатам можно сделать начальные предположения об источнике рефлюкса, о наличии изменений в глубоких венах.

Перед проведением исследования пациенту необходимо объяснить следующее:

- суть и этапы ультразвукового исследования вен нижних конечностей;
- предупредить о предполагаемой длительности обследования и о положении пациента во время проведения исследования (стоя, сидя, лежа);
- суть провокационных проб (проба Вальсальвы, компрессионная проба, имитация ходьбы и пр.);
- предупредить о том, что в случае появления слабости, тошноты, головокружения, потемнения в глазах (предобморочное состояние) необходимо незамедлительно сообщить об этом врачу.

Положение пациента во время исследования зависит от того, какие вены исследуют и какой патофизиологический феномен (рефлюкс или окклюзия) пытаются выявить.

Существует общее правило — исследовать вены (поверхностные, глубокие, перфорантные) на предмет рефлюкса оптимально в положении пациента стоя, на предмет окклюзии и посттромботических изменений — в положении стоя или лёжа [2].

Однако в каждом конкретном случае врач должен самостоятельно принимать решение о положении пациента при исследовании (лежа, стоя или сидя) в зависимости от состояния обследуемого, его возраста, способности выполнять требуемые для проведения исследования действия [32, 33].

Для обеспечения хорошего заполнения вен исследуемая конечность во время проведения исследования вне зависимости от положения пациента должна быть полностью расслаблена.

3.3.1. Исследование в положении лежа

Оценку проксимальных отделов глубокой венозной системы (ПКВ, подвздошно-бедренный сегмент, наружная подвздошная вена) на предмет возможной окклюзии и посттромботических изменений допустимо проводить в положении пациента лежа (на кушетке с приподнятым головным концом). Горизонтальное положение пациента позволяет выявить связь кровотока в венах с поверхностным дыханием и обеспечивает более легкое сдавливание вены датчиком.

Для лучшей визуализации ПКВ можно попросить пациента, который находится лежа на животе, упереться пальцами стопы в кушетку, не отрывая при этом от нее колена.

3.3.2. Исследование в положении стоя

Вертикальное положение пациента во время исследования является рекомендованным при проведении ультразвукового исследования вен нижних конечностей [2]. К неоспоримым преимуществам сканирования в вертикальном положении относятся хорошее наполнение и лучшая визуализация вен, удобство проведения провокационных проб и простота обнаружения рефлюкса и окклюзии.

Обследование в положении стоя желательно проводить на подставке.

Выявление рефлюкса в подкожных венах следует проводить **только** в положении стоя. Рефлюкс, выявленный в положении стоя, в положении лежа может отсутствовать.

Оценку проксимальных отделов глубокой венозной системы (ПКВ, подвздошно-бедренный сегмент, наружная подвздошная вена) на предмет рефлюкса, равно как и выявление окклюзии и посттромботических изменений в подкожных, глубоких и перфорантных венах также лучше проводить в вертикальном положении пациента: ввиду лучшей наполненности вен изменения могут быть лучше визуализированы.

Пациенты, которые по каким-либо причинам не могут стоять или испытывают выраженный дискомфорт во время обследования, могут быть обследованы на предмет выявления рефлюкса и окклюзии сидя. Диагностическая ценность провокационных маневров в этих условиях может снижаться.

Исследование вен бассейна БПВ: исследуемая конечность ротирована в тазобедренном суставе наружу, расслаблена в коленном суставе. Вес тела перенесен на контралатеральную конечность.

Исследование вен бассейна МПВ: исследуемая конечность расслаблена в коленном суставе. Вес тела перенесен на контралатеральную конечность.

Следует помнить, что, стоя пациенты могут невольно напрягать мышцы даже той конечности, на которую они не опираются. Это приводит к ухудшению заполнения вен и может негативно сказаться на качестве получаемых ультразвуковых данных.

3.3.3. Исследование в положении сидя

Положение сидя при оценке состояния вен голени (как глубоких, так и поверхностных), по сути, является вертикальным.

Имеет смысл проводить ультразвуковое исследование вен нижних конечностей в положении сидя, если пациент склонен к обморокам, испытывает головокружение либо чувствует дискомфорт, находясь на подставке в вертикальном положении.

3.4. Положение ультразвукового датчика по время проведения обследования

Принципы позиционирования и положения ультразвукового датчика при проведении ультразвукового обследования вен нижних конечностей хорошо отражены в консенсусном документе [2].

При ультразвуковом сканировании можно использовать как поперечное, так и продольное по отношению к оси вены положение датчика. При продольном положении датчика слева на экране находится краниальная часть, справа — каудальная часть изображения. При сканировании в поперечной оси метка датчика ориентирована к правой стороне тела пациента (левая половина экрана соответствует правой стороне тела

пациента). Все ультразвуковые датчики имеют маркер положения: присутствует либо светодиод, либо специальная отметка в виде наплыва или риски на левой части.

Поперечное изображение при проведении ультразвукового исследования вен нижних конечностей дает больше информации об окружающих вену тканях и структурах, располагающихся в них (подкожные нервы, притоки, лимфатические узлы и т.д.), оно также предпочтительнее при оценке морфологии вены (извитость, эктазии, посттромботические изменения), при выполнении компрессии вены датчиком и измерении ее диаметра на определенном уровне. Кроме того, поперечное сканирование применимо для проведения беглой оценки состояния венозного русла и кровотока.

Как правило, в В-режиме датчик необходимо позиционировать перпендикулярно к коже, продольно или перпендикулярно оси сканируемой вены. Давление, оказываемое оператором через датчик, должно быть минимальным, в противном случае получаемые данные могут быть недостоверными (диаметр вен, характеристики тока крови). Поэтому при проведении исследования нужно следить за тем, чтобы активная часть ультразвукового датчика плотно прилегала к коже над исследуемой областью, но без значимого давления на кожу, особенно при оценке поверхностно расположенных вен.

Относительно режима сканирования в доплеровских режимах (цветовой и импульсно-волновой доплеровский режим) при правильном позиционировании датчика необходимо ориентироваться не на расположение датчика относительно кожи или исследуемой вены, а на правильное соотношение оси вены и акустической оси датчика.

Для понимания важности этого момента необходимо обратиться к физическим основам доплеровского эффекта. Он основан на сдвиге длины волны, воспринимаемой наблюдателем, при движении источника излучения или изучаемого объекта относительно друг друга. При проведении исследования источник излучения (датчик) остается неподвижным, в то время как изучаемый объект (кровь) движется (как спонтанно, так и стимулированно — за счет провокационных проб). При этом чем ближе к прямому углу между осью излучения и осью вены, тем сложнее ультразвуковому сканеру определить движение крови. Если угол станет прямым (датчик расположен поперечно кровеносному сосуду перпендикулярно его оси, рамка цветового доплера представлена прямоугольником при сканировании в продольном положении датчика), ультразвуковой сканер не сможет корректно обработать принимаемые сигналы и определить скорость или направление кровотока, так как по оси сканирования скорость кровотока и, соответственно, доплеровский сдвиг будут стремиться к нулю.

Наиболее достоверный результат при сканировании в доплеровских режимах достигается в том случае, если ось движения крови и акустическая ось датчика совпадают,

т.е. угол равен нулю. Однако в реальной ситуации при расположении ультразвукового датчика вне сосуда, на поверхности кожи такая ситуация неосуществима. Для обеспечения достоверных результатов современные ультразвуковые сканеры настроены так, чтобы давать корректную оценку параметров кровотока в доплеровских режимах при углах между осью движения крови и осью анализируемых ультразвуковых волн от 20 до 60°.

В связи с этим врачу, проводящему ультразвуковое исследование вен нижних конечностей, при сканировании в доплеровских режимах необходимо правильно позиционировать датчик.

При сканировании в цветовом доплеровском режиме в поперечном расположении датчика его необходимо располагать к коже под углом не более 60°

При продольном сканировании в режиме ЦДК необходимо регулировать направление ультразвукового пучка, используя аппаратные средства (beam steering). Следует устанавливать наклон рамки зоны интереса вправо или влево таким образом, чтобы направление ультразвукового пучка было максимально параллельно направлению оси сосуда.

В импульсно-волновом доплеровском режиме необходимо установить направление ультразвукового пучка (steer) максимально параллельно оси сосуда и выполнить коррекцию угла, чтобы он находился в диапазоне от 20 до 60°. В импульсно-волновом доплеровском режиме корректно проводить регистрацию кровотока только при продольном положении датчика по отношению к оси исследуемой вены.

3.5. Ультразвуковая характеристика интактных вен

В интактной вене стенка может быть хорошо видна, просвет при корректных настройках ультразвукового сканера анэхогенен, полностью сжимается при компрессии датчиком, а при сканировании в цветовом доплеровском режиме полностью окрашивается.

В В-режиме современные сканеры могут визуализировать ток крови за счет отраженных сигналов от скоплений форменных элементов крови (агрегатов эритроцитов) [31]. Это явление называют эффектом спонтанного контрастирования.

При наличии сердечной или дыхательной недостаточности как в подкожных, так и в глубоких венах может регистрироваться кратковременный ретроградный кровоток, не связанный с клапанной несостоятельностью вен. Отличительной особенностью данного феномена является то, что он не регистрируется при провокационных пробах

3.6. Измерение линейных размеров

Все необходимые измерения (диаметр, размер) необходимо выполнять в В-режиме.

Диаметры вены измеряют при поперечном сканировании, ориентируя датчик ультразвукового сканера перпендикулярно оси вены.

Диаметр соустьей (СФС, СПС) измеряют в проекции остиального клапана либо непосредственно в месте впадения подкожной вены в глубокую, однако единого стандарта измерения диаметра в области соустьей подкожных вен с глубокими не существует. Допустимо выполнять измерения в приустьевой зоне, в области впадения приустьевого притока (*v. epigastrica*).

Диаметр БПВ, как правило, измеряют в области СФС, примерно на 3 см ниже СФС, в средней трети бедра, в области коленного сустава, в верхней трети или средней трети голени, МПВ — в верхней трети и средней трети голени.

Диаметр перфорантной вены при необходимости измеряют в месте прободения перфорантной веной фасции.

Выполнять измерения диаметров на указанных уровнях не всегда необходимо, диаметры вен можно измерять и в других точках, если это несет в себе диагностическую информацию или может повлиять на выбор лечебной тактики.

Диаметр подкожных вен целесообразно измерять в положении пациента стоя. Если измерение диаметров подкожных вен проведено в положении пациента лежа, об этом необходимо указать в протоколе ультразвукового исследования вен нижних конечностей.

Следует помнить, что норм диаметров вен нижних конечностей (глубокие, подкожные, перфорантные вены) **не существует**. Можно говорить лишь об относительном расширении вен, оценивая диаметр относительно контралатеральной конечности.

В описательной части протокола ультразвукового исследования необходимо указать режим сканирования, в котором проведено это измерение.

3.7. Оценка венозного рефлюкса

Венозный рефлюкс – движение крови по просвету вены в направлении, обратном физиологическому (ретроградный кровоток, центрипетальный, направленный от сердца). Венозный рефлюкс возникает только при наличии градиента давления, т.е., движение крови ретроградно происходит между двумя частями венозной системы конечности, в одной из которых в данный момент времени давление ниже, чем другой.

Продолжительность рефлюкса - индивидуальная и изменчивая величина, которая зависит от ряда факторов. В естественных условиях к ним можно отнести конституциональные особенности пациента, его физическое состояние и возможности, силу мышечного сокращения, предшествовавшего расслаблению мышц, полноту этого расслабления, положение пациента в момент мышечной работы. При проведении

ультразвукового измерения и регистрации продолжительности рефлюкса на этот показатель влияют, помимо вышеперечисленных факторов, сила, с которой исследователь сдавливает мышечный массив при проведении пробы с дистальной компрессией, индивидуальные особенности задержки дыхания и напряжения мышц брюшного пресса пациентом при пробе Вальсальвы.

Следует также принимать во внимание, что используемые в течение многих лет числовые показатели (продолжительность ретроградного потока более 0,5 с в подкожных венах, глубоких венах голени, перфорантных венах и более 1 с в подколенной, общей бедренной и бедренной венах [34, 35]) были рассчитаны на небольших по размеру выборках пациентов с помощью проб, повседневно не используемых [34–37], и не прошли валидацию для оценки воспроизводимости в реальной клинической практике.

В связи с этим, ориентироваться на числовой показатель, как критерий патологического рефлюкса, следует с крайней осторожностью, особенно при близости показателя к указанным цифрам. Решение о том, является ли обнаруженный ретроградный кровоток патологическим следует принимать только с учетом клинических данных. Если исследование проведено врачом УЗИ, не имеющим соответствующих навыков, следует рекомендовать пациенту обратиться к клиническому специалисту для трактовки результатов обследования.

Следует помнить, что ретроградный кровоток с большей вероятностью будет выявляться после статических нагрузок (во второй половине дня). Это в большей степени важно для низкоамплитудного, а также для интермиттирующего (транзиторного, преходящего) рефлюкса.

Выявление ретроградного кровотока в подкожных и перфорантных венах следует проводить в вертикальном положении пациента (также см. «Положение пациента во время исследования») с помощью провокационных проб. При проведении оценки рефлюкса следует помнить о правильном положении и наклоне рамки цветового доплеровского режима и ворот импульсно-волнового доплеровского режима [34, 37, 38].

3.7.1. Провокационные пробы для оценки венозного рефлюкса.

Для оценки венозного рефлюкса могут применяться следующие пробы [2, 34, 35, 38–41]:

- дистальная компрессионная проба (сжатие рукой мышечного массива или расширенных подкожных вен на определенном уровне);
- проба Вальсальвы;
- проба Кремона;
- тыльное приведение стопы (имитация ходьбы);
- проба Парана (Paraná Manoeuvre);

— проба с пневматической компрессией.

3.7.1.1. Дистальная компрессионная проба

Дистальная компрессионная проба является наиболее распространенной пробой для выявления венозного рефлюкса [40]. Исследователь сжимает голень рукой (компрессия), а затем расслабляет (декомпрессия). Пробу можно выполнять также на бедре и стопе. Разновидностью компрессионной пробы является нажатие или поколачивание по венозным узлам. Во всех случаях компрессию следует выполнять дистальнее исследуемой зоны.

Ручной компрессионной пробе свойственны существенные недостатки, которые необходимо учитывать:

— Техническая сложность. Одной рукой (как правило, правой) врач удерживает датчик неподвижно над исследуемым сегментом. Одновременно левая рука используется для настройки ультразвукового сканера (установки цветового доплеровского режима и настройки размеров рамки и ее наклона или импульсно-волнового доплеровского режима, установки точки определения рефлюкса), и затем сразу левая рука быстро переносится на голень пациента и осуществляет быстрое и сильное сдавление мышечного массива с последующим расслаблением. При этом оператор должен избегать избыточного давления правой рукой опосредованно через ультразвуковой датчик на ткани во избежание пережатия исследуемого сосуда, но, с другой стороны, нужно держать руку точно над ним, не изменяя положения датчика. Нередко пробу необходимо многократно повторять. Она требует от врача мануальных навыков — как мелкой моторики пальцев рук, так и работы всей рукой полностью. Также будут полезны навыки управления ультразвуковым сканером вслепую.

— Операторозависимость. Объем перемещаемой при компрессии в антеградном направлении крови изменчив и не стандартизируем, он зависит от мышечной силы оператора и от размеров его руки. Это может иметь значение в определении продолжительности венозного рефлюкса и качественной его оценке.

— Оценка рефлюкса в дистальных сегментах при помощи компрессионной пробы затруднительна.

— При наличии тромботического или воспалительного процесса проведение компрессионной пробы может быть болезненным или невыполнимым.

3.7.1.2. Проба Вальсальвы

Проба Вальсальвы - проба, имитирующая изменение тока крови в венах при натуживании. При выполнении пробы Вальсальвы пациент делает глубокий вдох и, не выдыхая, напрягает мышцы брюшной стенки. При этом резко повышаются

внутрибрюшное давление и давление в нижней полой вене, что приводит к прекращению антеградного кровотока в венах нижних конечностей, а при наличии клапанной несостоятельности — к появлению венозного рефлюкса [42, 43].

При наличии клапанной несостоятельности рефлюкс крови будет продолжаться до тех пор, пока пациент не расслабит мышцы брюшной стенки и не сделает выдох [44].

При пробе Вальсальвы нужно давать пациенту точные и четкие объяснения («вдохните, задержите дыхание и выдохните животом, как при дефекации», «вспомните, как тужились, когда рожали»); также можно помочь пациенту в выполнении этой пробы — в процессе проведения пробы можно надавить своей рукой на живот пациента и попросить сопротивляться давлению руки, оттолкнуть руку экзаменатора мышцами брюшной стенки.

Восстановление антеградного кровотока одновременно с выдохом позволяет удостовериться в том, что проба Вальсальвы была выполнена корректно. Также косвенным признаком этого является изменение диаметра вены — в начале пробы, при натуживании, отмечается некоторое увеличение диаметра вены, при выдохе вена несколько уменьшается.

Проба Вальсальвы применима для оценки рефлюкса только на уровне бедра (ОБВ, БВ, ГБВ, СФС и проксимальный сегмент БПВ). Недостатком пробы Вальсальвы является ее нестандартизированность [38, 42, 43]. Также проба Вальсальвы может быть малоинформативной в ситуациях, когда рефлюкс формируется дистальнее состоятельного остиального клапана БПВ (от уровня преостиального клапана, при других вариантах рефлюкса, формирующегося ниже СФС).

3.7.1.3. Проба Кремона (Cremona Manoeuvre)

Модификация пробы Вальсальвы. Пациент по команде резко выдыхает через соломинку. При этом также повышается внутрибрюшное давление, прекращается антеградный ток крови, а при наличии клапанной несостоятельности возникает рефлюкс крови.

3.7.1.4. Тыльное приведение стопы (имитация ходьбы)

При этой пробе врач просит пациента, не отрывая пятки от поверхности, совершить тыльное приведение стопы. При этом в глубоких венах голени возникает антеградный кровоток. При последующем возвращении стопы в исходное состояние при наличии клапанной недостаточности будет выявляться венозный рефлюкс. Преимуществом пробы служит, прежде всего, ее физиологичность, поскольку кровоток оценивают в условиях, приближенных к реальным, в отличие от компрессионной пробы. Кроме того, имитация ходьбы удобна тем, что врачу не нужно отрывать пальцы от клавиатуры ультразвукового сканера при проведении пробы. Тыльное приведение стопы можно использовать при исследовании в положении пациента сидя.

3.7.1.5. Проба Парана (Paraná Manoeuvre)

Проба также основана на имитации работы мышечно-венозной помпы при ходьбе [45]. Пробу проводят в вертикальном положении пациента. Врач смещает пациента вперед, слегка толкая его в крестец или нижнюю часть поясницы. При этом пациент, стараясь сохранить вертикальное положение, невольно напрягает мышцы стопы и голени. В это время активизируется работа мышечно-венозной помпы и в глубоких венах нижних конечностей возникает сильный антеградный кровоток, который при наличии клапанной недостаточности в момент расслабления пациентом мышц стопы и голени сразу сменится на ретроградный (рефлюкс).

Эта проба, наряду с неоспоримым своим преимуществом (имитирует физиологический отток венозной крови), имеет ряд недостатков. Она может быть невыполнима у возрастных, тучных, физически ослабленных пациентов, а также у пациентов, чувствующих себя неуверенно в вертикальном положении; проба требует отточности движений рук экзаменатора; проба также не стандартизируема.

3.7.1.6. Проба с пневматической компрессией.

Манжету, подключенную к пневматическому насосу, накладывают на голень дистальнее исследуемой зоны. При автоматическом накачивании в манжету воздуха до заданного уровня давления происходит сдавление голени (аналогично как при ручной компрессионной пробе), что вызывает антеградный кровоток по подкожным и глубоким венам. При последующем быстром сбросе давления при наличии клапанной недостаточности в исследуемых венах возникнет рефлюкс крови. Преимуществом этой провокационной пробы является ее стандартизируемость, повторяемость и воспроизводимость, удобство для оператора. Однако необходимость приобретения специального оборудования и дополнительные временные затраты во время проведения данной пробы препятствуют ее широкому применению в повседневной практике.

3.7.2. Оценка рефлюкса в перфорантных венах

Выявление рефлюкса в перфорантных венах проводят с использованием провокационных проб: имитация ходьбы, проба Парана, компрессионная проба (ограниченно). При выявлении кровотока из глубоких вен в поверхностные продолжительностью более 0,5 с (компрессионная проба) можно говорить о наличии рефлюкса [35].

Для правильной интерпретации результатов компрессионной пробы врачу нужно помнить, что термин «рефлюкс» крови не является синонимом патологических изменений. Сложность заключается в том, что на сегодняшний день экспертами не выработано единого мнения о патологическом значении двунаправленного кровотока в перфорантных венах, о

том, является ли каждая перфорантная вена, в которой выявлен рефлюкс, несостоятельной, или нет.

Некоторые авторы для определения несостоятельности перфорантной вены предлагают оценивать направление тока крови в мышечную систолу (при компрессии) и диастолу (в момент декомпрессии) [2, 40, 46].

В частности, двунаправленный кровоток может выявляться в *escape-point* (являются источником рефлюкса) и в *re-entry* (перфорантная вена, через которую кровь, поступившая в подкожную систему через *escape-point PV*, возвращается в глубокие вены) перфорантных венах (*PV*). Однако в *escape-point PV* рефлюкс будет выявляться при декомпрессии, тогда как в *re-entry PV* в этот же момент будет выявляться усиленный антеградный кровоток [46–49].

Другими важными критериями, которые могут помочь оператору при оценке несостоятельности перфорантной вены, являются ее расположение и связь с варикозно расширенными подкожными венами. Например, перфорантная вена на бедре, в которой выявляется рефлюкс, распространяющийся из нее в варикозно расширенную вену (например, в БПВ или ПДПВ), будет являться *escape-point PV*. Как правило, это будет справедливо и в отношении костного перфоранта большеберцовой кости. Если рефлюкс через СФС уходит в ствол БПВ и приток БПВ и заканчивается в перфорантной вене на голени, такая перфорантная вена может быть обозначена как *re-entry PV*.

Дифференциация между *escape-point PV* и *re-entry PV* может иметь принципиальное значение, поскольку устранение источника рефлюкса скорее всего приведет к нормализации кровотока и работы *re-entry PV* [46, 50].

Существует общий признак, который позволяет дать оценку перфорантной вене с двунаправленным кровотоком. Если такую перфорантную вену лоцируют выше массива варикозно расширенных вен, она служит источником рефлюкса, ниже — это дренирующий перфорант.

В любом случае, дифференциация перфорантных вен во время проведения исследования на *escape-point PV* и *re-entry PV* требуют от оператора дополнительного времени, опыта и специальных навыков, описание которых находится вне рамок этого документа. Получить более подробную информацию по этому вопросу можно в специализированной литературе, посвященной гемодинамической коррекции при варикозной болезни нижних конечностей (ВБНК) [46].

Ряд авторов в рутинной практике принимают допустимым считать косвенным признаком несостоятельности перфорантной вены ее диаметр более 3,5 мм в точке

прободения мышечной фасции [51]. Тем не менее ориентироваться только на этот параметр не следует [52].

3.8. Номенклатура медицинских услуг: ультразвуковое исследование вен нижних конечностей

В номенклатуру ультразвуковых методов исследования вен нижних конечностей входят [53]:

- ультразвуковая доплерография вен нижних конечностей;
- дуплексное сканирование вен нижних конечностей.

Термин «ультразвуковая доплерография вен нижних конечностей» исторически появился раньше других, обозначает слепое ультразвуковое сканирование. Он не применим для обозначения ультразвукового обследования вен нижних конечностей, проводимого с использованием В-режима и доплеровских режимов сканирования.

«Дуплексное сканирование вен нижних конечностей» обозначает ультразвуковое исследование вен нижних конечностей, проводимое с одновременным использованием двух режимов сканирования (В-режим и цветовой или импульсно-волновой доплеровский режим), в то время как «триплексное сканирование вен нижних конечностей» — сканирование с одновременным использованием трех режимов (В-режим, цветовой и импульсно-волновой доплеровский режим).

Термины «дуплексное сканирование вен нижних конечностей» и «триплексное сканирование вен нижних конечностей» являются частными случаями, вариантами ультразвукового исследования вен нижних конечностей.

Для обозначения исследования вен нижних конечностей с применением ультразвука рекомендуется использовать термины «ультразвуковое исследование вен нижних конечностей» и «дуплексное сканирование вен нижних конечностей».

Комментарий. Распространенный в англоязычной литературе термин Duplex Ultrasound (DUS, Duplex Doppler Ultrasound) подразумевает сканирование в В-режиме с использованием одного или нескольких доплеровских режимов сканирования (импульсно-волнового, цветового и других доплеровских режимов визуализации кровотока).

4. Некоторые методологические аспекты исследования венозного русла

При выполнении ультразвукового исследования вен нижних конечностей в плановом порядке, вне зависимости от показаний к проведению или предшествующей истории пациента, исследование следует проводить на обеих нижних конечностях. Не существует стандартной для всех случаев последовательности ультразвукового

исследования вен нижних конечностей, равно как и не существует двух людей с абсолютно одинаковым строением венозной системы. Каждый врач имеет свои привычки и предпочтения и может использовать различные навыки и маневры при проведении исследования. Тем не менее следует придерживаться определенного алгоритма (он может быть изменяемым), соблюдение которого позволит оценить все ключевые моменты и минимизировать вероятность диагностических ошибок.

Задачи, характер и объём ультразвукового исследования вен нижних конечностей определяются клинической ситуацией. Далеко не во всех случаях необходимо проводить расширенное исследование всей глубокой и поверхностной венозной системы на всем протяжении конечности в соответствии с изложенными в разделе «4. Некоторые методологические аспекты исследования венозного русла» алгоритмами. В разделе «5. Алгоритм и достаточный объём ультразвукового исследования вен нижних конечностей в различных клинических ситуациях» представлены наиболее распространенные клинические ситуации (модели пациентов) и рекомендуемый для них минимальный объём ультразвукового исследования. Предлагаемые минимумы определяют то, какая информация является ключевой и должна быть отражена в протоколе или в заключении по результатам ультразвукового исследования вен нижних конечностей. Рекомендуется внесение в протокол ультразвукового исследования вен нижних конечностей информации по всем пунктам, перечисленным в рекомендуемом минимуме. Описание результатов исследования может быть ограничено указанной информацией, либо дополнено по усмотрению специалиста и в соответствии с требованиями локальных протоколов.

4.1. Глубокие вены бедра и голени

4.1.1. В-режим

1. Осмотреть вены на всем протяжении, сопоставить диаметр глубоких вен и одноименных артерий на бедре. Как правило, в ортостазе диаметр вены в 2 раза превышает диаметр артерии. Изменение соотношения в меньшую сторону может быть признаком врожденных аномалий строения или наличия посттромботических изменений. Вместе с тем этот критерий неприменим в случае удвоения глубокой магистральной.
2. При поперечном положении датчика выполнить датчиком компрессию вены с шагом 2—3 см (при наличии возможности) на предмет выявления посттромботических изменений и окклюзии (сжимаемость вены, утолщение и ригидность стенок, внутрипросветные включения, отсутствие вены в типичном месте).

4.1.2. Импульсно-волновой и цветовой доплеровский режим

В цветовом доплеровском режиме при продольном положении датчика оценить наличие связи с поверхностным дыханием. При помощи провокационных проб

(компрессионная, имитация ходьбы) оценить наличие ретроградного тока крови. При выявлении ретроградного кровотока желательно переключиться в импульсно-волновой доплеровский режим, в продольном положении датчика оценить его длительность.

4.2. Подкожные вены

4.2.1. СФС, БПВ, добавочные подкожные вены, крупные притоки на бедре

4.2.1.1. В-режим

3. Осмотреть вены на всем протяжении для оценки расширения, наличия перфорантных вен, притоков, признаков окклюзии.
4. Определить тип соотношения БПВ и притоков.
5. В поперечном положении датчика выполнить компрессию вены датчиком через небольшие промежутки (2—3 см) для выявления изменения стенок вены и ее окклюзии;
6. Измерить диаметр БПВ и СФС.

4.2.1.2. Цветовой и импульсно-волновой доплеровский режим

1. В поперечном или продольном положении датчика при помощи компрессионной пробы оценить наличие кровотока и рефлюкса на всем протяжении бедра и голени.
2. Выполнить провокационные пробы (дистальная компрессионная, проба Вальсальвы, имитация ходьбы) для оценки рефлюкса в области СФС (общая бедренная и наружная подвздошная вена, СФС, проксимальная часть БПВ, добавочных подкожных вен и притоков), при этом предпочтительно продольное положение датчика.
3. При наличии рефлюкса необходимо определить его источник (соустье, перфорантная вена, приток), также рекомендуется количественно его оценить в импульсно-волновом доплеровском режиме в продольном положении датчика.

4.2.2. СПС и МПВ

4.2.2.1. В-режим

1. Осмотреть вены на всем протяжении для оценки расширения, наличия перфорантных вен, притоков, признаков окклюзии.
2. В поперечном положении датчика выполнить датчиком компрессию МПВ и ПВ через небольшие промежутки (2—3 см) для выявления изменения стенок вен и окклюзии.
3. Определить расположение СПС относительно подколенной кожной складки. Определить вариант дренирования икроножных вен (ПВ или МПВ). Определить наличие БПМПВ и вариант его окончания.
4. Измерить диаметр СПС и МПВ.

4.2.2.2. Цветовой и импульсно-волновой доплеровский режим

1. В поперечном или продольном положении датчика при помощи компрессионной пробы оценить наличие рефлюкса на всем протяжении.
2. Выполнить провокационные пробы (дистальная компрессионная проба, имитация ходьбы) для оценки рефлюкса в области СПС и в ПВ при этом предпочтительно продольное положение датчика.

3. При наличии рефлюкса следует определить его источник (соустье, перфорантная вена, приток), также рекомендуется количественно его оценить в импульсно-волновом доплеровском режиме в продольном положении датчика.

4.3. Особенности сканирования при выявлении окклюзии вен

При выявлении окклюзии в подкожных и глубоких венах в В-режиме с осторожностью с помощью компрессии датчиком в поперечном его положении относительно оси вены определить ее границы, в цветовом доплеровском режиме в продольном положении датчика — степень окклюзии вены (окклюзирующий/неокклюзирующий тромбоз). При выявлении неокклюзивного тромба использовать компрессию датчиком не следует. В В-режиме или цветовом доплеровском режиме в продольном положении датчика определить протяженность неокклюзивного поражения (флотации). При локализации тромба на бедре для определения его границ возможно с осторожностью использовать компрессию датчиком и проксимальную компрессионную пробу.

4.4. Перфорантные вены

1. В В-режиме выполнить компрессию вены датчиком для выявления изменения стенок вены и ее окклюзии.
2. При необходимости измерить диаметр перфорантной вены.
3. В цветовом доплеровском режиме выполнить провокационные пробы (Парана, имитация ходьбы, компрессионная — ограниченно). При выявлении рефлюкса желательно переключиться в импульсно-волновой доплеровской режим с целью количественной оценки рефлюкса.

Комментарий. Не следует оценивать каждую визуализированную перфорантную вену на предмет выявления рефлюкса. Внимание следует уделять только перфорантным венам, которые могут являться источником патологического рефлюкса: имеющим связь с расположенными дистальнее варикозно-измененными венами или расположенным в зоне трофических расстройств мягких тканей. Также не следует измерять расстояние в сантиметрах от того или иного анатомического ориентира (стопа, лодыжка, мышцелок, щель коленного сустава или подколенная складка и пр.) до перфорантной вены.

4.5. Особенности сканирования вен пациентов, ранее перенесших инвазивное лечение по поводу варикозной болезни

Обследование пациентов, перенесших инвазивное лечение варикозной болезни проводят также, как и при первичном заболевании. Вместе с тем проведение ультразвукового обследования в таких случаях может предъявлять повышенные

требования к квалификации специалиста ультразвуковой диагностики и к возможностям диагностического оборудования.

Перед ультразвуковым исследованием вен нижних конечностей следует пристально осмотреть кожный покров пациента на предмет наличия следов, оставшихся от предыдущего лечения (рубцы, следы от проколов и прошивания вен, рубцы после кожных некрозов, пигментация кожи), соотнести их с нормальной анатомией венозной системы нижних конечностей.

При проведении ультразвукового исследования вен нижних конечностей у пациентов, ранее получавших хирургическое лечение, следует обращать пристальное внимание на СФС и СПС, так как соустья являются одним из частых источников рецидива. В частности, неоваскулогенез, характеризующийся как образование новых вен с патологическим рефлюксом в области выполненной кроссэктомии, при ультразвуковом исследовании определяется как сеть извитых вен различного диаметра, соединяющих культю БПВ или МПВ с оставшимся сегментом БПВ, добавочными подкожными венами или МПВ [54–57].

Ориентируясь на анатомические ориентиры, следует **на всем протяжении** исследовать фасциальные футляры магистральных подкожных вен.

При выявлении расширенных подкожных вен с рефлюксом следует тщательно и с большой долей внимания исследовать их на всем протяжении, оценить их связь с прочими венами, в том числе с магистральными, определить источник рефлюкса (соустье, приток, перфорантная вена, пр.).

Также необходимо уделять внимание особенностям и возможной патологии глубокой венозной системы нижних конечностей, подвздошных вен и вен таза (обструкция, рефлюкс) — патологические изменения в этих отделах венозной системы могут являться одним из факторов, способствовавших развитию рецидива варикозной болезни.

5. Алгоритм и достаточный объем ультразвукового исследования вен нижних конечностей в различных клинических ситуациях

5.1. УЗИ при отсутствии клинических признаков заболевания вен

В реальной практике ситуации, когда УЗИ вен нижних конечностей предстоит выполнить пациенту с отсутствием симптомов заболевания вен, нередки. Наиболее часто поводом для таких исследований служат:

- планируемое оперативное вмешательство, перед которым лечащий врач считает необходимым провести оценку состояния венозного русла нижних конечностей;
- собственное желание пациента.

Что должно быть оценено и отражено в протоколе:

- Пройодимость и состоятельность магистральных поверхностных и глубоких вен:
 - ОБВ, БВ, ПВ, ЗББВ, МБВ;
 - БПВ, МПВ, проксимальные сегменты передней добавочной подкожной вены (ПДПВ).

5.2. УЗИ у пациентов с варикозной болезнью нижних конечностей

Пациенту с варикозной болезнью проводят УЗИ при первичной диагностике заболевания, при планировании инвазивного лечения, а также после него, для контроля течения периода после вмешательства (алгоритм оценки вен в послеоперационном периоде будет представлен ниже в отдельном разделе).

5.2.1. Первичная диагностика, инвазивное лечение не планируется

Если известно, что пациент с варикозной болезнью в ближайшее время не планирует обращаться за инвазивным лечением, при УЗИ следует оценить и отразить в протоколе:

- Пройодимость и состоятельность магистральных поверхностных и глубоких вен:
 - ОБВ, БВ, ПВ, ЗББВ, МБВ;
 - БПВ, МПВ, проксимальные сегменты передней добавочной подкожной вены (ПДПВ).

5.2.2. Планируется инвазивное лечение

Если УЗИ выполняют у пациента перед планируемым вмешательством на венозной системе нижних конечностей, вне зависимости от его характера, следует оценить и отразить в протоколе:

- Пройодимость и состоятельность магистральных поверхностных и глубоких вен:
 - ОБВ, БВ, ПВ, ЗББВ, МБВ;
 - БПВ, МПВ, проксимальные сегменты передней добавочной подкожной вены (ПДПВ);
- Основной источник (источники) патологического рефлюкса;
- Путь распространения рефлюкса по поверхностным венам;
- Значимые анатомические особенности измененных вен, в том числе нетипичные варианты строения сафенофemorального и/или сафенопоплитеального соусть, локальные расширения магистральных подкожных вен, перфорантные вены большого диаметра в бассейне патологически измененных вен и т.п.

5.3. УЗИ после инвазивного лечения заболевания вен

Ультразвуковое исследование проводят в разные сроки после инвазивного лечения с целью оценки состояния той части венозного русла, которая подверглась воздействию, а также для исключения, при необходимости, тромбоза глубоких вен.

5.3.1. Ранний (до 3 мес.) период после вмешательства на поверхностных венах

Следует оценить и отразить в протоколе:

- Факт окклюзии (после термической облитерации или склеротерапии) или отсутствия (после стриппинга) магистральной подкожной вены с указанием анатомических сегментов конечности (дистальная, средняя, проксимальная треть голени и/или бедра) или легко идентифицируемых анатомических ориентиров
либо
факт полного или частичного сохранения кровотока (неуспешная термооблитерация, неуспешный стриппинг, ранняя реканализация) по магистральной подкожной вене с указанием анатомических сегментов конечности (дистальная, средняя, проксимальная треть голени и/или бедра) или легко идентифицируемых анатомических ориентиров;
- Наличие и степень продолженной окклюзии в соответствии с Приложением 2² (продолженная окклюзия – распространение на глубокую вену через СФС, СПС масс, окклюдизирующих подкожную вену после вмешательства);
- Проходимость глубоких вен:
 - ОБВ, БВ, ПВ, ЗББВ, МБВ; мышечные (суральные) вены голени (икроножные вены, вены камбаловидной мышцы).

5.3.2. Отдаленный (после 3 мес.) период после вмешательства на поверхностных венах

Следует оценить и отразить в протоколе:

- Факт отсутствия вены (в результате абляции³ после термооблитерации или склеротерапии, вена удалена при стриппинге) или сохранение окклюзии магистральной подкожной вены, в бассейне которой проводили вмешательство, с указанием анатомических сегментов конечности (дистальная, средняя, проксимальная треть голени и/или бедра) или легко идентифицируемых анатомических ориентиров
либо
факт полного или частичного сохранения кровотока (неуспешная термооблитерация, неуспешный стриппинг, реканализация) магистральной подкожной вены, в бассейне которой проводили вмешательство, с указанием анатомических сегментов конечности (дистальная, средняя, проксимальная треть голени и/или бедра) или легко идентифицируемых анатомических ориентиров.
- Проходимость и состоятельность магистральных поверхностных вен, которые не были объектом вмешательства, и глубоких вен:
 - ОБВ, БВ, ПВ, ЗББВ, МБВ;

² При продолженной окклюзии ≥ 2 степени необходима консультация хирурга или сердечно-сосудистого хирурга для определения оптимальной тактики ведения пациента.

³ Под абляцией понимается степень фиброзной трансформация вены, когда она не визуализируется при ультразвуковом исследовании или определяется в виде гиперэхогенного тяжа диаметром до 1-2 мм)

- БПВ, МПВ, проксимальный сегмент передней добавочной подкожной вены (ПДПВ);
- Основной источник (источники) патологического рефлюкса, если таковой сохранился (в случае, если имеются варикозно расширенные вены в зоне проведенного вмешательства).

5.3.3. После вмешательства на глубоких венах

Следует оценить и отразить в протоколе:

- Пройодимость и состоятельность глубоких вен:
 - ОБВ, БВ, ГБВ, ПВ, ЗББВ, ПББП, МБВ; мышечные (суральные) вены голени (икроножные вены, вены камбаловидной мышцы);

5.4. УЗИ при тромбозе глубоких вен нижних конечностей

Одним из частых поводов для проведения УЗИ венозной системы служит необходимость оценки глубокого венозного русла с целью исключения/подтверждения ТГВ. В ближайшие месяцы после эпизода ТГВ исследование могут назначать, прежде всего, при начале (в первые 5-7 дней) антикоагулянтной терапии для оценки ее эффективности, а также при подозрении на рецидив ТГВ.

5.4.1. Подозрение на ТГВ, первичное исследование при ТГВ

Следует оценить и отразить в протоколе:

- Пройодимость глубоких вен (объем поражения по сегментам). Должны быть осмотрены:
 - ОБВ, БВ, ГБВ, ПВ, ЗББВ, ПББВ, МБВ; мышечные (суральные) вены голени (икроножные вены, вены камбаловидной мышцы);
- Уровень проксимальной границы окклюзии глубокого венозного русла с указанием анатомического сегмента конечности (дистальная, средняя, проксимальная треть голени и/или бедра, подколенная область) или легко идентифицируемых анатомических ориентиров,

либо

факт полного или частичного сохранения кровотока (реканализация, отсутствие распространения тромботических масс на венозный сегмент) в магистральной глубокой вене с указанием анатомических сегментов конечности (дистальная, средняя, проксимальная треть голени и/или бедра) или легко идентифицируемых анатомических ориентиров;

- Пройодимость магистральных подкожных вен.

5.4.2. Оценка состояния венозного русла при ТГВ в динамике

Следует оценить и отразить в протоколе:

- Пройодимость ранее интактных венозных сегментов, не имевших признаков окклюзии. Должны быть осмотрены:
 - ОБВ, БВ, ГБВ, ПВ, ЗББВ, ПББВ, МБВ, мышечные (суральные) вены голени (икроножные вены, вены камбаловидной мышцы);

- Уровень проксимальной границы окклюзии глубокого венозного русла с указанием анатомического сегмента конечности (дистальная, средняя, проксимальная треть голени и/или бедра, подколенная область) или легко идентифицируемых анатомических ориентиров.

5.5. УЗИ при посттромботической болезни

Исследование проводят как первично, при подозрении на посттромботический генез симптоматики, так и в динамике, при подозрении на рецидив ТГВ, при усилении проявлений хронической венозной недостаточности (отек, трофические расстройства), при рассмотрении возможности вмешательства на поверхностных и/или глубоких венах.

Следует помнить, что рецидив тромбоза глубоких вен – это клинический диагноз. Задача УЗ-исследователя – установить, имеются ли и какие именно изменения в глубоких венах и, при возможности, как они соотносятся с изменениями, выявленными при ранее выполненном УЗИ. Трактовать эти изменения, как признак рецидива ТГВ, следует только клиницисту, который делает заключение с учетом клинической симптоматики.

Следует оценить и отразить в протоколе:

- Наличие посттромботических изменений в глубоких венах⁴ (объем поражения по сегментам):
 - ОБВ, БВ, ГБВ, ПВ, ЗББВ, ПББВ, МБВ, мышечные (суральные) вены голени (икроножные вены, вены камбаловидной мышцы); необходимо зафиксировать текущий объем поражения с перечислением пораженных сегментов; если есть информация об объеме первичного тромботического поражения, то необходимо указать новые вовлеченные сегменты;
- Наличие окклюзии или реканализации (полная/неполная) для сегментов с посттромботическими изменениями. Оценка степени реканализации не требуется⁵.
- Проподимость и состоятельность магистральных поверхностных вен;
- Фазность кровотока в ОБВ и реакции кровотока в ней на маневр Вальсальвы⁶.

⁴ Единственным прямым признаком перенесенного тромбоза является наличие внутрисосудных включений;

- Рефлюкс в глубокой вене, утолщение стенок, неполная сжимаемость, меньший диаметр вены по отношению к сопутствующей артерии или к вене на контрлатеральной конечности или отсутствие фазности кровотока могут расцениваться как косвенный признак перенесенного тромбоза;

- Косвенными признаками проксимальной венозной обструкции является надлобковый венозный переток, расширенные вены передней брюшной стенки, краниоцентрический кровоток по поверхностной надчревной вене;

⁵ Степень реканализации не влияет на тактику лечения. Оценка характера реканализации может быть полезна при рассмотрении возможности вмешательства на поверхностных венах (см. ниже) и, в таких ситуациях, проводится в категориях «полная» или «неполная (частичная)».

⁶ Тест предназначен для оценки вероятности обструкции в вышележащих отделах венозного русла. Фазность кровотока не исключает наличия проксимальной обструкции. Вероятность выявления проксимальной обструкции увеличивается при использовании комбинации двух тестов: оценка фазности кровотока (монофазный кровоток при обструкции) и оценка изменения кровотока при маневре Вальсальвы (отсутствие реакции) [58, 59]

5.6. УЗИ при тромбофлебите поверхностных вен

При ТПВ тактика лечения зависит от степени риска перехода тромба на глубокие вены, которая определяется на основании данных ультразвукового исследования.

5.6.1. Подозрение на ТФПВ, первичное исследование при ТФПВ

- Подтвердить или отвергнуть наличие поражения подкожных вен;
- Оценить проходимость глубоких вен (выявить или исключить окклюзию глубоких вен). Должны быть осмотрены:
 - ОБВ, БВ, ГБВ, ПВ, ЗББВ, ПББВ, МБВ, мышечные (суральные) вены голени (икроножные вены, вены камбаловидной мышцы);
- Указать один из 3-х вариантов поражения подкожных вен:
 1. Поражение только притоков магистральных подкожных вен с указанием расположения (нижняя, средняя, верхняя треть голени и/или бедра);
 2. Поражение ствола магистральной подкожной вены с проксимальной границей ниже, чем 3 см от соустья с глубокими венами с указанием анатомического сегмента конечности, где расположена граница (нижняя, средняя, верхняя треть голени и/или бедра);

или/и

поражение перфорантной вены без распространения под собственную фасцию;

3. Поражение ствола магистральной подкожной вены с проксимальной границей в пределах 3 см от соустья с глубокими венами

или/и

поражение приустьевых притоков с проксимальной границей в пределах 3 см от соустья с глубокими венами

или/и

поражение перфорантной вены с распространением под собственную фасцию;

- Установить или отвергнуть факт варикозной трансформации пораженных вен (поражение интактных или варикозно расширенных вен);
- При подтверждении тромбофлебита варикозно расширенных вен дополнить исследование в соответствии с рекомендованным минимумом первичной оценки при варикозной болезни в соответствии с п. 2.1. «Первичная диагностика, инвазивное лечение не планируется».

5.6.2. Исследование при ТФПВ в динамике

Следует оценить и указать в протоколе:

- Факт смещения проксимальной границы поражения в новые анатомические сегменты конечности с указанием третьей голени или бедра;
- Факт поражения ранее проходимых и не имевших признаков тромбоза сегментов магистральных поверхностных вен с указанием анатомического сегмента конечности (дистальная, средняя, проксимальная треть голени и/или бедра, подколенная область) или легко идентифицируемых анатомических ориентиров;

- Прокходимость глубоких вен (выявить или исключить окклюзию глубоких вен). Должны быть осмотрены:
 - ОБВ, БВ, ГБВ, ПВ, ЗББВ, ПББВ, МБВ, мышечные (суральные) вены голени (икроножные вены, вены камбаловидной мышцы).

6. Отображение результатов ультразвукового исследования вен нижних конечностей. Формирование заключения

Результаты ультразвукового исследования вен нижних конечностей необходимо предоставлять в виде четко и разборчиво оформленного описания, которое также может быть дополнено графическим изображением (гемодинамическая схема, отображающая распространение рефлюкса и/или окклюзии) и фотографической документацией [2].

В титульной части должно быть указано следующее:

- дата и время проведения исследования, наименование исследования;
- наименование медицинского учреждения, в котором было выполнено исследование;
- ФИО пациента и его возраст;
- ФИО врача, выполнившего исследование;
- название ультразвуковой диагностической системы (сканера), тип датчика с указанием его диапазона частот.

Комментарий. Корректным является обозначать исследование как «ультразвуковое исследование вен нижних конечностей» или, согласно Приказу Минздрава России от 13.10.2017 №804н «Об утверждении номенклатуры медицинских услуг, «дуплексное сканирование вен нижних конечностей». Также следует приводить перечень режимов сканирования, которые были использованы в данном исследовании (В-режим, варианты доплеровских режимов сканирования). Мы не рекомендуем использовать термин «триплексное» сканирование вен, а также прочие термины и аббревиатуры, не включенные в номенклатуру медицинских услуг.

Составление описательной части заключения рекомендуется проводить в соответствии с минимальными объемами исследования, представленными в разделе 5 «Алгоритм и достаточный объем ультразвукового исследования вен нижних конечностей в различных клинических ситуациях».

Прочие выявленные изменения (отек, изменения лимфоузлов, разрывы мышц и гематомы, синовиальные кисты коленного сустава и пр.) также могут быть включены в описание.

Описание должно заканчиваться заключением, в котором врач, проводивший исследование, суммирует и тезисно излагает выявленные данные. Заключение должно быть сформировано четко, **необходимо исключить возможность двоякого толкования.**

Затруднения в визуализации и оценке каких-либо венозных сегментов должны быть отражены в заключении, например: «проксимальную границу тромба визуализировать не удалось», «сканирование венозного сегмента затруднено (ограничение сканирования по глубине)», «в связи с (ортостатической реакцией) оценка венозного сегмента не выполнена».

С учетом отсутствия однозначных ультразвуковых критериев патологического рефлюкса, отсутствия ультразвуковых критериев дифференцировки различных видов окклюзии (тромботическая, после эндовенозного вмешательства, склеротерапии) врачу функциональной/ультразвуковой диагностики следует избегать клинической интерпретации выявленных изменений и внесения в заключение нозологических единиц заболеваний вен.

Комментарий. «Варикозная болезнь» — некорректная формулировка. «Признаки несостоятельности БПВ и варикозной трансформации ее притоков» — корректная формулировка. «Тромбоз большой подкожной вены» — некорректная формулировка. «Окклюзия большой подкожной вены», «признаки окклюзии большой подкожной вены» — корректная формулировка.

Интерпретация данных ультразвукового исследования вен нижних конечностей, определение нозологической единицы и установка диагноза производится только врачом-хирургом (флебологом) на основе анализа всей имеющей на момент осмотра и обследования пациента информации (жалобы и анамнез, данные физикального, инструментального и лабораторного обследования).

Также не следует вносить в текстовую часть и в заключение протокола ультразвукового исследования не являющиеся общепринятыми, не закрепленные в номенклатуре или несуществующие термины (варикозная трансформация глубоких вен, степень несостоятельности вены или соустья, расширение и степень расширения глубоких и подкожных вен, толщина венозной стенки и прочее).

Нередко выявляемый эффект спонтанного контрастирования (подкожные, глубокие вены) не должен рассматриваться как «стаз крови», он не является предвестником венозного тромбоза и не несет значимой для флеболога информации. Вносить эту информацию в описательную или заключительную части протокола ультразвукового исследования вен нижних конечностей необходимости нет.

Фотографическая документация в большей части ситуаций несет в себе меньше информации, чем качественное словесное описание и отображение выявленных изменений на графической (гемодинамической) схеме. Нецелесообразно выполнять печать

фотографий, отображающих интактные вены, выполненные измерения диаметра вен, наличие и продолжительность рефлюкса по данным доплеровских режимов сканирования.

Однако такие находки, как:

- любые другие объемные образования, размер которых можно определить;
 - верхушка тромбоза при наличии возможности выполнять привязку на этой же фотографии к имеющимся анатомическим структурам;
 - протяженность неокклюзивного тромбоза вен или флотации тромбомасс,
- могут быть прикреплены к результатам исследования в виде фотографической документации.

Мы рекомендуем дополнять протокол ультразвукового исследования вен нижних конечностей графической (гемодинамической) схемой. Графическая (гемодинамическая) схема во многих случаях информационно более насыщена и несет в себе больше данных для врача-хирурга, чем фотографическое изображение и текстовое описание.

В текстовой части протокола ультразвукового исследования вен нижних конечностей **необходимо следовать принятой номенклатуре** и использовать только русскоязычные термины и сокращения, приведенные в разделе «Список сокращений и терминов» данного документа.

7. Практические рекомендации экспертной группы по использованию ультразвукового исследования венозной системы нижних конечностей

Клиническое обследование пациентов с ХЗВ (сбор жалоб, анамнеза, осмотр, пальпация) должно предшествовать инструментальному
Ультразвуковое исследование вен нижних конечностей рекомендуется в качестве основного инструментального метода при обследовании пациентов с ХЗВ
Ультразвуковое исследование вен нижних конечностей должно включать исследование поверхностных и глубоких вен обеих нижних конечностей
При ультразвуковом исследовании вен нижних конечностей рекомендуется оценивать анатомические особенности расположения вен, их диаметры, сжимаемость, наличие или отсутствие ретроградного кровотока
Числовые критерии рефлюкса (продолжительность более 1 с в БВ, ОБВ и ПВ и более 0,5 с во всех прочих венах нижних конечностей) не имеют самостоятельного значения в оценке ситуации. Они должны трактоваться с крайней осторожностью и решение о признании рефлюкса патологическим следует делать только на основе комплексной оценки клинических данных и ультразвуковых находок.

<p>Количественную оценку венозного рефлюкса в подкожных, глубоких и перфорантных венах нижних конечностей следует проводить в импульсно-волновом доплеровском режиме</p>
<p>Оценку состоятельности клапанного аппарата поверхностных, глубоких и перфорантных вен следует проводить в положении пациента стоя</p>
<p>Для оценки состоятельности ОБВ, СФС и проксимального сегмента БПВ рекомендованы дистальная компрессионная проба и проба Вальсальвы, выполненные в вертикальном положении пациента</p>
<p>Венозные сегменты, расположенные дистальнее проксимального сегмента БПВ, ОБВ, рекомендовано оценивать на предмет выявления рефлюкса и окклюзии с помощью дистальной компрессионной пробы</p>
<p>Выявление двунаправленного кровотока в перфорантной вене не является однозначным признаком ее несостоятельности</p>
<p>Рекомендуется у пациента с С2 (варикозное расширение поверхностных вен без отека или трофических изменений) считать гемодинамически значимой несостоятельность перфорантной вены только в том случае, если она является источником рефлюкса</p>
<p>Для оценки кровотока в перфорантных венах оптимально использовать пробу Парана и пробу с имитацией ходьбы</p>
<p>Ультразвуковая доплерография не рекомендована в качестве самостоятельного метода диагностики у пациентов с ХЗВ</p>
<p>Ультразвуковое исследование вен нижних конечностей рекомендовано в качестве основного инструментального метода диагностики у пациентов, ранее перенесших инвазивное лечение по поводу ВБНК</p>
<p>Протокол ультразвукового исследования вен нижних конечностей целесообразно дополнять графической (гемодинамической) схемой</p>
<p>Объем ультразвукового исследования рекомендуется определять в соответствии с клинической ситуацией (моделью пациента) (Раздел 5)</p>

8. Приложения

8.1. Приложение 1. Классификация степени продолженной окклюзии после вмешательства [60]

I степень – окклюзия вены после вмешательства до устья БПВ или МПВ;

II степень – распространение масс, облитерирующих вену после вмешательства, на глубокую вену с закрытием не более 50% ее просвета;

III степень - распространение масс, облитерирующих вену после вмешательства, с закрытием более 50% ее просвета;

IV степень - распространение масс, облитерирующих вену после вмешательства, на глубокую вену с полным закрытием ее просвета.

8.2. Приложение 2. Ультразвуковая диагностика в хирургической практике.

Юридические аспекты

Заключение подготовлено Д.С. Зубковым, начальником юридической службы холдинга «Здоровье», ведущим юристом МОО «ОРТО», старшим преподавателем кафедры фундаментальной и прикладной медицинской деятельности ГБУЗ МО МОНИКИ им. М.Ф. Владимирского, к.м.н.

Заключение юриста в рамках Договора оказания юридических услуг от 13.09.2021 №172/43

«Ультразвуковая диагностика в хирургической практике. Юридические аспекты»

Использование ультразвуковых сканеров врачами хирургических специальностей порождает два основных организационно-юридических вопроса:

1. Лицензионные требования. Вправе ли клиника, не обладающая лицензией на оказание услуг по ультразвуковой диагностике, использовать аппарат УЗИ и располагать его в своих помещениях.

2. Квалификационные требования. Вправе ли врач хирургической специальности (врач-хирург, врач — сердечно-сосудистый хирург), не имеющий сертификата/свидетельства об аккредитации по ультразвуковой диагностике, использовать УЗИ-сканер в процессе осмотра пациента или при выполнении оперативных вмешательств.

Аппарат УЗИ в хирургической клинике: лицензионные требования

Главное лицензионное требование к медицинской организации — соблюдение порядков оказания медицинской помощи, правил инструментальных исследований, а также повышение квалификации специалистов, выполняющих заявленные работы (услуги)⁷. При оказании медицинских услуг пациентам с заболеваниями вен следует соблюдать Порядок

⁷Постановление Правительства Российской Федерации от 01.06.2021 №852 «О лицензировании медицинской деятельности (за исключением указанной деятельности, осуществляемой медицинскими организациями и другими организациями, входящими в частную систему здравоохранения, на территории инновационного центра «Сколково») и признании утратившими силу некоторых актов Правительства Российской Федерации», пункт 6.

оказания медицинской помощи взрослому населению по профилю «хирургия»⁸ и Порядок оказания медицинской помощи больным с сердечно-сосудистыми заболеваниями⁹, а при оказании медицинских услуг по ультразвуковой диагностике следует придерживаться Правил проведения ультразвуковых исследований¹⁰.

Порядки оказания медицинской помощи содержат стандарты оснащения структурных подразделений медицинской организации. Стандарты оснащения включают перечень медицинских изделий, необходимых для полноценного функционирования кабинета специалиста или профильного отделения, а также для получения медицинской организацией соответствующей лицензии. Упомянутые перечни медицинских изделий являются минимальным достаточным требованием, а не ограничивающим.

Стандарт оснащения кабинета врача-хирурга не предусматривает пребывание в кабинете хирурга аппарата ультразвуковой диагностики¹¹. Тем не менее никаких ограничений в плане размещения дополнительного диагностического оборудования указанный стандарт также не содержит. Кроме того, следует учитывать, что в ряде порядков оказания медицинской помощи для обеспечения выполнения функций кабинета врача-специалиста рекомендуется использовать медицинское оборудование других структурных подразделений медицинской организации, в составе которой создан кабинет¹².

Стандарт оснащения операционной хирургического дневного стационара, напротив, содержит ультразвуковой сканер с датчиками для интраоперационной диагностики¹³. Сканер обязателен при выполнении реконструктивных пластических операций. Аналогичное правило распространяется и на операционные хирургических отделений стационарных медицинских организаций.

Вывод: в структурных подразделениях хирургического профиля (кабинет врача-хирурга, дневной стационар, хирургическое отделение стационара) допустимо размещение аппаратов ультразвуковой диагностики при условии соблюдения требований к их эксплуатации, ремонту и техническому обслуживанию (наличие технической документации и документов, подтверждающих право владения; исправность оборудования; договор о техническом обслуживании и т.д.).

⁸Приказ Минздрава России от 15.11.2012 №922н «Об утверждении Порядка оказания медицинской помощи взрослому населению по профилю «хирургия».

⁹Приказ Минздрава России от 15.11.2012 №918н «Об утверждении порядка оказания медицинской помощи больным с сердечно-сосудистыми заболеваниями».

¹⁰Приказ Минздрава России от 08.06.2020 №557н.

¹¹Приказ Минздрава России от 15.11.2012 №922н «Об утверждении Порядка оказания медицинской помощи взрослому населению по профилю «хирургия», Приложении №3.

¹²Приказ Минздрава России от 15.11.2012 №926н «Об утверждении Порядка оказания медицинской помощи при заболеваниях нервной системы».

¹³Приказ Минздрава России от 15.11.2012 №922н «Об утверждении Порядка оказания медицинской помощи взрослому населению по профилю «хирургия», Приложении №6.

УЗИ-датчик в руках хирурга: квалификационные требования

Согласно законодательству, ультразвуковые исследования проводятся врачом ультразвуковой диагностики¹⁴, однако здесь важно отметить, что речь идет об ультразвуковых исследованиях как о самостоятельных медицинских услугах, подлежащих лицензированию соответствующими государственными органами и отдельной оплате.

В соответствии с профессиональным стандартом врач-хирург обязан уметь пользоваться необходимой медицинской аппаратурой, используемой для выполнения диагностических исследований и манипуляций, а также знать основы рентгенологии, радиологии, эндоскопии, ультразвуковой диагностики у пациентов с хирургическими заболеваниями и (или) состояниями¹⁵.

Более того, среди необходимых умений врача-хирурга перечислено 18 медицинских вмешательств под контролем ультразвукового исследования и, как упомянуто выше, Стандарт оснащения операционной хирургического дневного стационара и хирургического отделения, содержит ультразвуковой сканер с датчиками для интраоперационной диагностики¹⁶, однако в рекомендуемых штатных нормативах соответствующих хирургических подразделений должность врача ультразвуковой диагностики отсутствует. Следовательно, ультразвуковую диагностику в этих условиях обязан осуществлять оперирующий врач-хирург или его ассистент

Другой профессиональный стандарт относит к необходимым умениям врача — сердечно-сосудистого хирурга самостоятельное осуществление диагностических исследований, к числу которых отнесен ряд вмешательств, однако сам перечень не является исчерпывающим¹⁷. Также сердечно-сосудистый хирург **обязан уметь выполнять диагностические или лечебные манипуляции на периферических сосудах** у пациентов с заболеваниями и (или) патологическими состояниями сердечно-сосудистой системы.

Врач — сердечно-сосудистый хирург обязан уметь проводить интерпретацию и клиническую оценку результатов лабораторных исследований и инструментальных обследований, например электрокардиографию в стандартных отведениях, рентген грудной клетки в прямой и боковых проекциях, исследование функции внешнего дыхания, общий

¹⁴Приказ Минздрава России от 08.06.2020 №557н «Об утверждении Правил проведения ультразвуковых исследований», пункт 10.

¹⁵Приказ Минтруда России от 26.11.2018 №743н «Об утверждении Профессионального стандарта «Врач-хирург»».

¹⁶Приказ Минздрава России от 15.11.2012 №922н «Об утверждении Порядка оказания медицинской помощи взрослому населению по профилю «хирургия», Приложения №6 и №9.

¹⁷Приказ Минтруда России от 14.03.2018 №143н «Об утверждении Профессионального стандарта «Врач — сердечно-сосудистый хирург»».

анализ крови, биохимический анализ крови¹⁸. Для этого ему не требуется удостоверение об аккредитации по функциональной диагностике, рентгенологии или лабораторной диагностике. В указанных случаях ультразвуковое исследование осуществляется хирургом в рамках врачебного осмотра пациента, а не как самостоятельная медицинская диагностическая услуга.

После оказания медицинской услуги по ультразвуковой диагностике врач ультразвуковой диагностики обязан составить протокол исследования и предоставить пациенту соответствующее заключение с указанием ультразвуковых признаков, физиологических или патологических состояний¹⁹.

Врач-хирург при проведении осмотра пациента с использованием ультразвукового сканера, напротив, использует датчик не для всестороннего исследования той или иной анатомической области, а для целенаправленного поиска источника профильного заболевания или состояния. Соответственно, запись с интерпретацией и клинической оценкой обнаруженных ультразвуковых явлений вносится в протокол осмотра в произвольной форме, протокол исследования не составляется, заключение специалиста не оформляется.

Таким образом, врачи хирургических специальностей вправе пользоваться методами ультразвуковой диагностики исключительно как вспомогательным инструментарием при медицинском осмотре пациента или в ходе оперативного вмешательства. При этом суждение специалиста не должно оформляться в виде врачебного заключения, поскольку врач-хирург не является экспертом в области ультразвуковой диагностики.

Выводы:

1. В кабинетах хирургического профиля и в операционных допустимо размещение аппаратов ультразвуковой диагностики без получения лицензии по ультразвуковой диагностике, но при условии соблюдения требований к эксплуатации медицинских изделий.

2. Медицинская организация, не обладающая лицензией на ультразвуковую диагностику, не вправе оказывать услуги по ультразвуковой диагностике и взимать за них плату, однако вправе применять соответствующий диагностический метод при организации осмотров врачами хирургических специальностей.

¹⁸Приказ Минтруда России от 14.03.2018 №143н «Об утверждении Профессионального стандарта «Врач — сердечно-сосудистый хирург».

¹⁹Приказ Минздрава России от 08.06.2020 №557н «Об утверждении Правил проведения ультразвуковых исследований».

3. Врач-хирург, врач — сердечно-сосудистый хирург вправе использовать УЗИ-аппарат при осмотре пациента, а также при осуществлении оперативного вмешательства, однако не обязаны составлять протокол диагностического вмешательства и не вправе выдавать заключение специалиста по его результатам.

9. Выражение признательности

Авторы рекомендаций и Исполнительный совет Ассоциации флебологов России выражают искреннюю признательность профессору В.П. Куликову (Барнаул) за представленные замечания к тексту первой версии документа, которые были учтены при работе над новой редакцией.

10. Литература

1. An International Interdisciplinary Consensus Committee on Venous Anatomical Terminology, Caggiati A., Bergan J., Gloviczki P., Jantet G., Wendell-Smith C., Partsch H. Nomenclature of the veins of the lower limbs: an international interdisciplinary consensus statement. *J Vasc Surg.* 2002;36(2):416–422. <https://doi.org/10.1067/mva.2002.125847>
2. Coleridge-Smith P., Labropoulos N., Partsch H., Myers K., Nicolaides A., Cavezzi A. Duplex ultrasound investigation of the veins in chronic venous disease of the lower limbs--UIP consensus document. Part I. Basic principles. *Eur J Vasc Endovasc Surg.* 2006;31(1):83–92. <https://doi.org/10.1016/J.EJVS.2005.07.019>
3. Cavezzi A, Labropoulos N, Partsch H, Ricci S, Caggiati A, Myers K, Nicolaides A, Smith PC. Duplex ultrasound investigation of the veins in chronic venous disease of the lower limbs--UIP consensus document. Part II. Anatomy. *Eur J Vasc Endovasc Surg.* 2006;31(3):288–299. <https://doi.org/10.1016/j.ejvs.2005.07.020>
4. Caggiati A, Bergan JJ, Gloviczki P, Eklof B, Allegra C, Partsch H, International Interdisciplinary Consensus Committee on Venous Anatomical Terminology. Nomenclature of the veins of the lower limb: extensions, refinements, and clinical application. *J Vasc Surg.* 2005;41(4):719–724. <https://doi.org/10.1016/j.jvs.2005.01.018>
5. Zamboni P, Cappelli M, Marcellino MG, Murgia AP, Pisano L, Fabi P. Does a Varicose Saphenous Vein Exist? *Phlebology.* 1997;12(2):74–77. <https://doi.org/10.1177/026835559701200207>
6. Zamboni P, Portaluppi F, Marcellino MG, Manfredini R, Pisano L, Liboni A. Ultrasonographic assessment of ambulatory venous pressure in superficial venous incompetence. *J Vasc Surg.* 1997;26(5):796–802. [https://doi.org/10.1016/s0741-5214\(97\)70092-2](https://doi.org/10.1016/s0741-5214(97)70092-2)
7. Lee BB, Nicolaides AN, Myers K, Meissner M, Kalodiki E, Allegra C, Antignani PL, Bækgaard N, Beach K, Belcaro G, Black S, Blomgren L, Bouskela E, Cappelli M, Caprini J, Carpentier P, Cavezzi A, Chastanet S, Christenson JT, Christopoulos D, Clarke H, Davies A, Demaeseneer M, Eklöf B, Ermini S, Fernández F, Franceschi C, Gasparis A, Geroulakos G, Gianesini S, Giannoukas A, Gloviczki P, Huang Y, Ibegbuna V, Kakkos SK, Kistner R, Kölbel T, Kurstjens RL, Labropoulos N, Laredo J, Lattimer CR, Lugli M, Lurie F, Maleti O, Markovic J, Mendoza E, Monedero JL, Moneta G, Moore H, Morrison N, Mosti G, Nelzén O, Obermayer A, Ogawa T, Parsi K, Partsch H, Passariello F, Perrin ML, Pittaluga P, Raju S, Ricci S, Rosales A, Scuderi A, Slagsvold CE, Thurin A, Urbanek T, M VAN Rij A, Vasquez M, Wittens CH, Zamboni P, Zimmet S, Ezpeleta SZ. Venous hemodynamic changes in lower limb venous disease: the UIP consensus according to scientific evidence. *Int Angiol.* 2016;35(3):236–352.

8. Meissner MH. Lower extremity venous anatomy. *Semin Intervent Radiol*. 2005;22(3):147–156. <https://doi.org/10.1055/s-2005-921948>
9. Ricci S, Cavezzi A. Echo-anatomy of long saphenous vein in the knee region: proposal for a classification in five anatomical patterns. *Phlebology*. 2002;16(3):111–116. <https://doi.org/10.1177/026835550201600306>
10. Caggiati A, Ricci S. The Long Saphenous Vein Compartment. *Phlebology*. 1997;12(3):107–111. <https://doi.org/10.1177/026835559701200307>
11. Ricci S., Caggiati A. Does a Double Long Saphenous Vein Exist? *Phlebology*. 1999;14(2):59–64. <https://doi.org/10.1177/026835559901400205>
12. Mühlberger D, Morandini L, Brenner E. Venous valves and major superficial tributary veins near the saphenofemoral junction. *J Vasc Surg*. 2009;49(6):1562–1569. <https://doi.org/10.1016/j.jvs.2009.02.241>
13. Dickson R., Hill G., Thomson I., van Rij A. The valves and tributary veins of the saphenofemoral junction: ultrasound findings in normal limbs. *Veins and Lymphatics*. <https://doi.org/10.4081/vl.2013.e18>
14. Золотухин ИА, Богачев ВЮ, Кириенко АИ. Ультразвуковая анатомия малой подкожной вены. *Ангиология и сосудистая хирургия*. 2007;13(4):41–45.
15. Hoffman H, Staubesand J. Die venosen Abflussverhaeltnisse der Musculus Triceps surae. *Phlebologie*. 1991;20:164–168.
16. Caggiati A. Fascial relationships of the short saphenous vein. *J Vasc Surg*. 2001;34(2):241–246. <https://doi.org/10.1067/mva.2001.116972>
17. Georgiev M. The femoropopliteal vein. Ultrasound anatomy, diagnosis, and office surgery. *Dermatol Surg*. 1996;22(1):57–62.
18. Georgiev M, Myers KA, Belcaro G. The thigh extension of the lesser saphenous vein: from Giacomini’s observations to ultrasound scan imaging. *J Vasc Surg*. 2003;37(3):558–563. <https://doi.org/10.1067/mva.2003.77>
19. Labropoulos N, Giannoukas AD, Delis K, Kang SS, Mansour MA, Buckman J, Katsamouris A, Nicolaides AN, Littooy FN, Baker WH. The impact of isolated lesser saphenous vein system incompetence on clinical signs and symptoms of chronic venous disease. *J Vasc Surg*. 2000;32(5):954–960. <https://doi.org/10.1067/mva.2000.110349>
20. Schweighofer G, Mühlberger D, Brenner E. The anatomy of the small saphenous vein: fascial and neural relations, saphenofemoral junction, and valves. *J Vasc Surg*. 2010;51(4):982–989. <https://doi.org/10.1016/j.jvs.2009.08.094>
21. Gillot C. Le prolongement post-axial de la petite veine saphène: Étude anatomique – considérations fonctionnelles intérêt pathologique Société Française de Phlébologie. *Communications libres*. 2000;53(3):295–325.
22. Dodd H. Persistent varicose veins with special reference to the varicose tributaries of the superficial femoral and popliteal veins. *Proc R Soc Med*. 1958;51(10):817–820.
23. Dodd H. The Varicose Tributaries of the Popliteal Vein. *Proc R Soc Med*. 1964;57(5):394–396.
24. Franceschi C., Zamboni P. *Principles of venous hemodynamics C.Franceschi P.Zamboni.*; 2009.
25. van Limborgh J. L’anatomie du systeme veineux de l’extremite inferieure en relation avec la pathologie variqueuse. *Folia Angiol*. 1961;8:240–257.
26. Костромов И.А. Коммуникационные вены нижних конечностей и их значение в патогенезе варикозной болезни. *Врачебное дело*. 1951;1:33–38.
27. Van Limborgh J., Hage EW. Anatomical features of those perforating veins of the leg which frequently or infrequently become incompetent. In: *May R, Partsch H, Staubesand J Perforating veins Munchen: Urban & Schwarzenberg*. Published online 1981 г.
28. Gloviczki P, Comerota AJ, Dalsing MC, Eklof BG, Gillespie DL, Gloviczki ML, Lohr JM, McLafferty RB, Meissner MH, Murad MH, Padberg FT, Pappas PJ, Passman MA, Raffetto JD, Vasquez MA, Wakefield TW, Society for Vascular Surgery, American Venous Forum. The care

- of patients with varicose veins and associated chronic venous diseases: clinical practice guidelines of the Society for Vascular Surgery and the American Venous Forum. *J Vasc Surg.* 2011;53(5 Suppl):2S-48S. <https://doi.org/10.1016/j.jvs.2011.01.079>
29. Чуриков Д.А., Кириенко А.И. *Ультразвуковая диагностика болезней вен.* 2-е-е изд. изд. М.: Литтерра; 2016.
30. Васильев А.Ю., Постнова Н.А., Дибиров М.Д., Шиманко А.И. *Руководство по ультразвуковой флебологии.* М.: МИА; 2007.
31. Rastegar R, Harnick DJ, Weidemann P, Fuster V, Coller B, Badimon JJ, Chesebro J, Goldman ME. Spontaneous echo contrast videodensity is flow-related and is dependent on the relative concentrations of fibrinogen and red blood cells. *J Am Coll Cardiol.* 2003;41(4):603–610. [https://doi.org/10.1016/S0735-1097\(02\)02898-X](https://doi.org/10.1016/S0735-1097(02)02898-X)
32. *Rutherford's vascular surgery and endovascular therapy.* Редкол.: Sidawy A.N., Perler B.A. Ninth edition. Philadelphia, PA: Elsevier; 2018.
33. Kupinski AM. *The Vascular System.* Wolters Kluwer health - Lippincott Williams & Wilkins; 2013.
34. Labropoulos N., Tiongson J., Pryor L., Tassiopoulos A.K., Kang S.S., Mansour M.A., Baker W.H. Definition of venous reflux in lower-extremity veins. *J Vasc Surg.* 2003;38(4):793–798. [https://doi.org/10.1016/S0741-5214\(03\)00424-5](https://doi.org/10.1016/S0741-5214(03)00424-5)
35. Lurie F., Comerota A., Eklof B., Kistner R.L., Labropoulos N., Lohr J., Marston W., Meissner M., Moneta G., Negl P., Neuhardt D., Padberg F., Welsh H.J. Multicenter assessment of venous reflux by duplex ultrasound. *J Vasc Surg.* 2012;55(2):437–445. <https://doi.org/10.1016/J.JVS.2011.06.121>
36. van Bemmelen PS, Bedford G, Beach K, Strandness DE. Quantitative segmental evaluation of venous valvular reflux with duplex ultrasound scanning. *J Vasc Surg.* 1989;10(4):425–431. <https://doi.org/10.1067/mva.1989.14123>
37. Sarin S, Sommerville K, Farrah J, Scurr JH, Smith PDC. Duplex ultrasonography for assessment of venous valvular function of the lower limb. *Br J Surg.* 1994;81(11):1591–1595. <https://doi.org/10.1002/bjs.1800811108>
38. Mendoza E., Berger H.A. Provokationsmanöver für die duplex-sonographische Diagnostik der Varikosis. *Gefässchirurgie.* 2001;6:43–46. <https://doi.org/https://doi.org/10.1007/s007720000116>
39. Nicolaides A., Kakkos S., Baekgaard N., Comerota A., De Maeseneer M., Eklof B., Giannoukas A.D., Lugli M., Maleti O., Myers K., Nelzén O., Partsch H., Perrin M. Management of chronic venous disorders of the lower limbs. Guidelines According to Scientific Evidence. Part I. *Int Angiol.* 2018;37(3). <https://doi.org/10.23736/S0392-9590.18.03999-8>
40. Mendoza E., Lattimer C.R., Morrison N. *Duplex ultrasound of superficial leg veins.* New York: Springer.; 2014.
41. Золотухин И.А., Богачев В.Ю., Кузнецов А.Н., Кириенко А.И. Недостаточность перфорантных вен голени: критерии и частота выявления. *Флебология.* 2008;2(1):21–26.
42. Jeanneret C, Labs KH, Aschwanden M, Bollinger A, Hoffmann U, Jäger K. Physiological reflux and venous diameter change in the proximal lower limb veins during a standardised Valsalva manoeuvre. *Eur J Vasc Endovasc Surg.* 1999;17(5):398–403. <https://doi.org/10.1053/ejvs.1998.0797>
43. Ricci S, Moro L, Minotti GC, Incalzi RA, De Maeseneer M. Valsalva maneuver in phlebologic practice. *Phlebology.* 2018;33(2):75–83. <https://doi.org/10.1177/0268355516678513>
44. Lattimer C.R., Kalodiki E., Azzam M., Geroulakos G. Volume displacements from an incompetent great saphenous vein during a standardised Valsalva manoeuvre. *Acta Phlebologica.* 2021;13(1):25–30.
45. Franceschi C. Mesures et interpretation des flux veineux lors des manoeuvres de stimulation. Compressions manuelles et manoeuvre de Parana. Indice dynamique de reflux (IDR) et indice de Psatakis. *Journal des maladies vasculaires Masson.* 1997;22:91–95.
46. Zamboni P, Mendoza E, Gianesini S, eds. *Saphenous Vein-Sparing Strategies in Chronic Venous Disease.* Berlin: Springer; 2018. <https://doi.org/10.1007/978-3-319-70638-2>

47. Cappelli M., Ermini S., Turchi A., Bono G. Consideration hemodinamique sur les perforantes. *Phlebologie*. 1994;47(4):389–393.
48. Bjordal RI. Circulation patterns in incompetent perforating veins in the calf and in the saphenous system in primary varicose veins. *Acta Chir Scand*. 1972;138(3):251–261.
49. Stuart WP, Adam DJ, Allan PL, Ruckley CV, Bradbury AW. Saphenous surgery does not correct perforator incompetence in the presence of deep venous reflux. *J Vasc Surg*. 1998;28(5):834–838. [https://doi.org/10.1016/s0741-5214\(98\)70058-8](https://doi.org/10.1016/s0741-5214(98)70058-8)
50. Parks T, Lamka C, Nordestgaard AG. Changes in Perforator vein Reflux after saphenous Ablation. *J Vasc Ultrasound*. 2008;32(3):141–144. <https://doi.org/10.1177/154431670803200305>
51. Sandri JL, Barros FS, Pontes S, Jacques C, Salles-Cunha SX. Diameter-reflux relationship in perforating veins of patients with varicose veins. *J Vasc Surg*. 1999;30(5):867–874. [https://doi.org/10.1016/s0741-5214\(99\)70011-x](https://doi.org/10.1016/s0741-5214(99)70011-x)
52. Yamamoto N, Unno N, Mitsuoka H, Saito T, Miki K, Ishimaru K, Kaneko H, Nakamura S. Preoperative and intraoperative evaluation of diameter-reflux relationship of calf perforating veins in patients with primary varicose vein. *J Vasc Surg*. 2002;36(6):1225–1230. <https://doi.org/10.1067/mva.2002.128941>
53. Приказ Министерства здравоохранения Российской Федерации от 08.06.2020 № 557н «Об утверждении Правил проведения ультразвуковых исследований» (Зарегистрирован 14.09.2020 № 59822). Официальное опубликование правовых актов. Ссылка активна на 27.7.2024. <http://publication.pravo.gov.ru/document/0001202009150040>
54. De Maeseneer MGR. The role of postoperative neovascularisation in recurrence of varicose veins: from historical background to today's evidence. *Acta Chir Belg*. 2004;104(3):283–289. <https://doi.org/10.1080/00015458.2004.11679555>
55. van Rij AM, Jones GT, Hill GB, Jiang P. Neovascularization and recurrent varicose veins: more histologic and ultrasound evidence. *J Vasc Surg*. 2004;40(2):296–302. <https://doi.org/10.1016/j.jvs.2004.04.031>
56. Corbett CRR, Prakash V. Neovascularisation is not an innocent bystander in recurrence after great saphenous vein surgery. *Ann R Coll Surg Engl*. 2015;97(2):102–108. <https://doi.org/10.1308/003588414X14055925061199>
57. Herman J, Musil D, Tichy M, Bachleda P. Recurrent varicose veins: causes and neovascularisation. A 17-year experience. *Int Angiol*. 2015;34(1):53–59.
58. Kayılıoğlu SI, Köksoy C, Alaçayır İ. Diagnostic value of the femoral vein flow pattern for the detection of an ilio caval venous obstruction. *J Vasc Surg Venous Lymphat Disord*. 2016;4(1):2–8. <https://doi.org/10.1016/j.jvsv.2015.08.002>
59. Hui JZ, Goldman RE, Mabud TS, Arendt VA, Kuo WT, Hofmann LV. Diagnostic performance of lower extremity Doppler ultrasound in detecting ilio caval obstruction. *J Vasc Surg Venous Lymphat Disord*. 2020;8(5):821–830. <https://doi.org/10.1016/j.jvsv.2019.12.074>
60. Kabnick L.S. Endovenous heat-induced thrombus (EHIT) at the superficial-deep venous junction: a new post-treatment clinical entity, classification, and potential treatment strategies. *Vascular*. 2006;14:S31–S32.